

REPORTE DE CASO

Quistes dermoides de piso de boca: una serie de casos pediátricos

Juan Francisco Oré Acevedo¹, Erika Santos Carlin², Katerin Carmen Castillo Chávez³

¹Médico Especialista en Cirugía de Cabeza, Cuello y Maxilofacial, Medicina Multidisciplinaria, Lima, Perú

²Médico Especialista en Cirugía de Cabeza, cuello y Maxilofacial, Medicina Multidisciplinaria, Lima, Perú

³Odontóloga Especialista en Cirugía Bucal y Maxilofacial, Medicina Multidisciplinaria, Lima, Perú

RESUMEN

Los tumores en cavidad oral en edad pediátrica suelen corresponder a la persistencia o alteración en la formación embrionaria. Frecuentemente son neoplasias benignas y asintomáticas, que se presentan clínicamente como un aumento de volumen de las partes blandas a nivel del piso de la boca que pueden incluso protruir a través de la región submentoniana. Cuando tienen volúmenes considerables puede llegar a ocasionar una limitación en la deglución, habla o respiración. Presentamos el caso de seis pacientes en edad pediátrica con tiempo de enfermedad de hasta 8 años, caracterizados por una tumoración a nivel submentoniana, no visible ni palpable por la cavidad oral, completamente asintomática. Todos fueron sometidos a una intervención quirúrgica. Con una recuperación rápida, sin complicaciones, y presentando un resultado estético y funcional adecuado, los pacientes han reingresado a sus actividades sociales sin mostrar inconvenientes. Posterior a un año de seguimiento, no se evidenció la presencia de recidivas.

Palabras clave: Quiste Dermoides; Pediatría; Suelo de la Boca; Cirugía Bucal (Fuente: DeCS)

Floor of mouth dermoid cysts: a pediatric case series

ABSTRACT

Tumors in the oral cavity in the pediatric age usually correspond to the persistence or alteration in embryonic formation. They are frequently benign and asymptomatic neoplasms, which present clinically as an increase in the volume of the soft tissues at the level of the floor of the mouth that can even protrude through the submental region. When they have considerable volumes, it can cause swallowing, speaking, or breathing limitations. We present the case of six pediatric patients with a disease duration of up to 8 years, characterized by a tumor at the submental level, neither visible nor palpable in the oral cavity, completely asymptomatic. All underwent surgery. With a quick recovery, without complications, and presenting an adequate aesthetic and functional result, the patients have returned to their social activities without any problems. After one year of follow-up, there was no evidence of recurrence.

Keywords: Dermoid Cyst; Pediatrics; Mouth Floor; Surgery, Oral (Source: MeSH)

INTRODUCCIÓN

Los quistes de piso de boca son tumoraciones que se presentan en cavidad oral con extensión a la región submentoniana y usualmente localizadas en la línea media. Su origen puede ser congénito o adquirido. La forma congénita se origina de células embrionarias de primer o segundo arco branquial. La forma adquirida puede ser por traumas o causas iatrogénicas. Sin embargo, las tumoraciones a ese nivel pueden deberse a distintas patologías, tales como ránulas, neurofibromas, hemangiomas y linfangiomas (1,2).

Los pacientes con quistes de piso de boca usualmente son asintomáticos de acuerdo al tamaño que presenten, aunque tumores grandes pueden ocasionar disfagia, odinofagia, limitación para el habla o disnea. El signo principal es la presencia de la tumoración que presenta el paciente al examen físico, pudiendo llegar a mostrar un doble mentón. No tiene predilección por sexo,




Citar como:

Oré Acevedo JF, Santos Carlin E, Castillo Chávez KC. Quistes dermoides de piso de boca: una serie de casos pediátricos. *Investig Innov Clin Quir Pediatr.* 2024;2(1):68-71. doi:10.59594/iicqp.2024.v2n1.83

Autor correspondiente:

Juan Francisco Oré Acevedo
Dirección: Calle 24 N°188 Dpto.
303, San Borja, Lima, Perú
Teléfono: +51993464995
Correo electrónico:
juanfoore@yahoo.com

ORCID iDs

Juan Francisco Oré Acevedo
 <https://orcid.org/0000-0002-5823-8316>
Erika Santos Carlin
 <https://orcid.org/0009-0002-4650-1081>
Katerin Carmen Castillo Chávez
 <https://orcid.org/0000-0002-1991-5409>

Recibido : 18/01/2024

Aprobado : 29/02/2024

Publicado : 23/04/2024



Esta es una publicación con licencia de Creative Commons Atribución 4.0 Internacional.

Copyright © 2024, Investigación e Innovación Clínica y Quirúrgica Pediátrica.

y se ha reportado con mayor frecuencia en adolescentes. Los quistes congénitos del piso de la boca, derivados de la fusión de líneas germinales, corresponden a tumoraciones benignas atrapadas de los remanentes de las capas germinativas del ectodermo, mesodermo o endodermo, por un defecto de fusión entre el primer y segundo arco faríngeo alrededor de la quinta semana de desarrollo embrionario (1,3).

Gordon *et al.* (4) distinguió tres variantes histológicas de los quistes congénitos de piso de boca: el quiste epidermoide, el cual está revestido por epitelio escamoso estratificado, sin apéndice dérmico; el quiste dermoide que tiene una cavidad revestida de epitelio escamoso estratificado, con apéndices dérmicos (folículos pilosos y glándulas sudoríparas y sebáceas) y el quiste teratoide cuyo revestimiento varía de un epitelio simple escamoso a un epitelio ciliado respiratorio y contiene derivados de ectodermo, mesodermo y/o endodermo (tejido muscular, óseo, cartilaginoso, dentario, etc.). Sin embargo, macroscópicamente, los tres tipos histológicos contienen un material espeso de aspecto grasiento de coloración amarillenta (1,2,4).

Suelen ocupar una o tres áreas del espacio submentoniano (entre vientres anteriores de los músculos digástricos y debajo del milohioideo), sublingual (debajo de la mucosa lingual y encima del milohioideo) o línea media lingual (espacio potencialmente virtual de unión en la musculatura de la lengua). Algunas veces incluso pueden llegar a formar una imagen semejante a un reloj de arena (2,5).

El tratamiento es quirúrgico, tomando en cuenta la localización y el tamaño de la tumoración, con accesos intraorales para lesiones por encima del plano muscular del

milohioideo o submentoniano si se encuentran por debajo del milohioideo, e incluso en combinación, de ser necesario, por el volumen considerable de la tumoración (6-8).

En este reporte presentamos seis casos de pacientes pediátricos diagnosticados clínicamente de quiste dermoide de piso de boca, resueltos por cirugía, sin recidiva evidente posterior a un año de seguimiento.

Características de los pacientes pediátricos

Se presentaron seis casos de pacientes pediátricos con diagnóstico clínico de quistes de piso de boca durante un periodo de 8 años (2015-2023), atendidos en la Especialidad de Cirugía de Cabeza, Cuello y Maxilofacial. La edad de los pacientes fue entre 3 a 12, con un promedio de 7.5 ± 3.02 años, siendo el 66.7 % (n=4) del sexo femenino (ver Tabla 1). Todos los pacientes presentaron una tumoración cervical asintomática y se les realizó una tomografía para determinar el volumen, dimensiones, ubicación y densidad de la lesión tumoral. Los seis pacientes fueron intervenidos bajo anestesia general inhalatoria con intubación orotraqueal. Adicionalmente, se utilizó como antibiótico profiláctico cefalotina a 30 mg/kg de peso luego de la inducción anestésica y antes de la incisión quirúrgica, sea intraoral o cervical. Los pacientes permanecieron hospitalizados un día para supervisión de hematomas que comprometan la vía aérea, con un dren laminar por 24 horas en el caso de la incisión intraoral y por 48 horas para la incisión cervical, según ubicación de la tumoración (ver Tabla 1). Todos los pacientes presentaron características clínicas similares, así como un diagnóstico y evolución similares. Todos recibieron seguimiento por un año sin observar recidivas.

Tabla 1. Características de los seis pacientes pediátricos intervenidos

Caso	Edad	Sexo	Tiempo de enfermedad	Ubicación	Tamaño (tomografía)	Incisión
1	12 años	Masculino	8 años	Encima y debajo del milohioideo	41x27x40 mm	Submentoniana
2	7 años	Femenino	4 años	Encima y debajo del milohioideo	33x28x29 mm	Submentoniana
3	6 años	Masculino	4 años	Debajo del milohioideo	38x30x25 mm	Submentoniana
4	3 años	Femenino	2 años	Encima del milohioideo	25x21x27 mm	Piso de boca
5	8 años	Femenino	5 años	Debajo del milohioideo	40x37x29 mm	Submentoniana
6	9 años	Femenino	6 años	Encima y debajo del milohioideo	37x30x38 mm	Submentoniana

Reporte de caso 1

Presentamos la descripción de uno de los casos, un paciente masculino de 12 años que tuvo la tumoración por ocho años aproximadamente. Paciente con tumoración a nivel de la región submentoniana, de crecimiento lento y sin limitar la alimentación y el habla. El paciente no presentó dolor ni cuadros agudos, por lo que no necesitó nunca de un tratamiento farmacológico. El motivo de la consulta fue el aumento de volumen de las partes blandas a nivel de la región submentoniana, sin existencia de tumoración visible

o palpable por la cavidad oral. En la evaluación física se palpó una masa móvil semi sólida de bordes definidos, de consistencia poco firme, de aproximadamente 3 cm de diámetro, sin comprometer el color o textura de la piel. Hubo ausencia de movilización de la masa tumoral con la protrusión lingual y con la deglución. No se presentó ninguna otra alteración o molestia. Debido a los hallazgos de inspección física, se solicitó una tomografía con contraste. Se describió a nivel de la región de la base de lengua por delante del hueso

hioides la presencia de una imagen quística que mide 41 x 27 x 40 mm, de bordes definidos y de contenido homogéneo. Según la evaluación de imágenes de tomografía, se concluyó que la lesión tumoral era compatible con un quiste dermoide ubicado en el piso de boca (Figura 1).

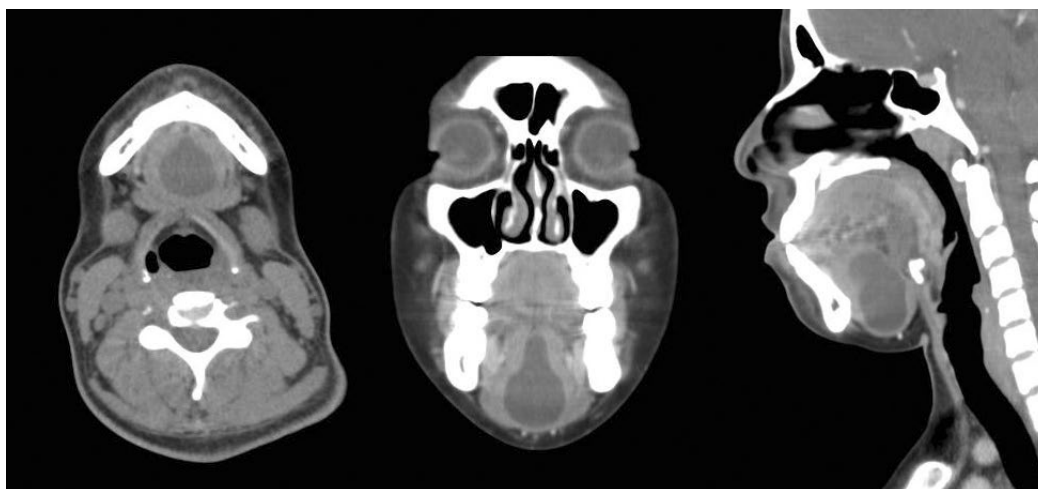


Figura 1. Imágenes tomográficas del paciente (caso N° 1)

Corte axial (izquierda), coronal (centro) y sagital (derecha). Se aprecia tumoración con bordes definidos, en la línea media que protruye hacia la región submentoniana

El paciente fue intervenido quirúrgicamente, con una intubación orotraqueal, y en posición de hiperextensión cervical. Se procedió a la incisión transversal de unos 20 mm a nivel de la porción de mayor prominencia de la masa submentoniana. Con una disección roma se divulsionó por la línea media del milohioideo y con una maniobra de presión en la base de la lengua por el asistente, la protuberancia se hizo evidente y más accesible para su disección (Figura 2). Con separadores lo suficientemente largos se logró llegar hasta el tejido lingual y a la porción más superior del quiste. Sin mayor sangrado quirúrgico, la tumoración fue retirada y luego se verificó la hemostasia y se colocó un dren laminar por 48 horas, para luego cerrar los tejidos por planos de acuerdo a las estructuras musculares y fascias. Macroscópicamente se observó contenido blanquecino, grumoso del quiste, compatible con un quiste dermoide. El paciente fue dado de alta y se procedió a retirar el dren a las 48 horas sin evidencia de sangrado activo o seroma. A los siete días se retiraron los puntos y el paciente se reintegró a sus actividades sin restricciones.

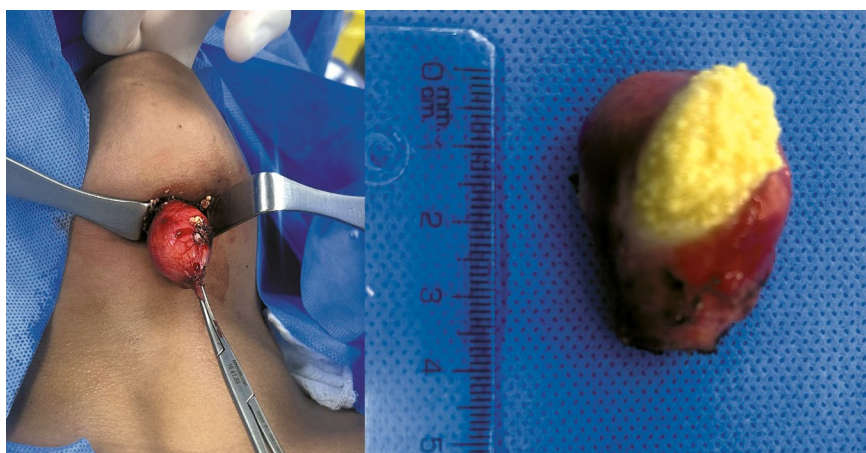


Figura 2. Escisión quirúrgica de quiste dermoide (caso N° 1)

Acceso quirúrgico vía submental, se aprecia pieza operatoria parcialmente abierta para visualización de su contenido caseoso

DISCUSIÓN

Las tumoraciones a nivel del piso de la boca en edad pediátrica pueden tener diversas etiologías, entre adquiridas y congénitas. Sin embargo, estas no son detectadas en edades tempranas, debido a la ausencia de inconvenientes durante la alimentación o el habla. Aunque se diagnostican en las primeras dos décadas de vida, para su detección clínica deben tener ya un volumen que los haga visibles o incluso palpables (1,2). En nuestro reporte presentamos un rango de edad de presentación relativamente amplio, que va desde los 3 hasta los 12 años, siendo la mayoría del sexo femenino. Kyriakidou *et al.* (9) describieron una distribución bimodal en edad, con una mayor frecuencia en la adolescencia y un menor frecuencia durante los primeros años de vida, también no encuentra predilección de presentación según sexo.

La excisión quirúrgica es usualmente el tratamiento de elección, ya sea oral si la tumoración está por encima del músculo milohioideo o cervical si se encuentra por debajo del plano muscular (10). El diagnóstico diferencial incluye neoplasias, infecciones y procesos de desarrollo. Como ránulas, bloqueo de glándula submandibular, neoplasia de las glándulas sublingual y salivares menores, higroma, infección aguda, neurofibroma, hemangioma y linfangioma (11,12). Debido a que no tiene particularidades clínicas en su presentación, debe de apoyarse en el diagnóstico por imágenes. Por último, se recomienda que el diagnóstico incluya reportes histológicos, con el fin de conocer la línea celular involucrada (13).

Conclusiones

Reportamos seis casos de quiste de piso de boca en pacientes pediátricos, tratados de manera exitosa con excisión quirúrgica. El seguimiento por un año de todos los pacientes evidenció la ausencia de recidivas.

Contribución de los autores

Conceptualización: JFOA; colección, manejo y curación de datos: JFOA, ESC; análisis de datos: JFOA, ESC, KCCC; visualización: JFOA, ESC, KCCC; redacción de la versión original: JFOA, ESC, KCCC; redacción y revisión de la versión final: JFOA, ESC, KCCC; financiamiento: JFOA

Financiamiento

El presente estudio fue autofinanciado.

Aspectos éticos

Los autores declaran haber obtenido el consentimiento por parte de los padres o apoderados de los pacientes para el uso de información de los pacientes. El presente estudio respetó las normas éticas concordantes con la Declaración de Helsinki.

Conflictos de interés

Los autores no tienen ningún conflicto de interés asociado con el material presentado en el manuscrito.

REFERENCIAS BIBLIOGRÁFICAS

- Cruz V Marcia B, Cruz V Ludy, Castel B María I. Presentación inusual de quiste dermoide en piso de boca: reporte de caso y revisión de la literatura. Cuad Hosp Clín [Internet]. 2018 [citado el 16 de enero de 2024]; 59(2): 50-4. Disponible en: http://www.scielo.org.bo/scielo.php?script=sci_arttext&pid=S1652-67762018000200008&lng=es
- Gleichmann N, Creighton E, Zhu A, Willard N, Yang J, Herrmann BW. Concurrent Pediatric Lingual and Submental Dermoid Cysts: Case Report and Literature Review. Cureus. 2023;15(7):e42429. doi: 10.7759/cureus.42429
- Cordero-Yanza JA, Lupa-Mendlovic M, Pichardo-Bahena R, Dávalos-Fuente MS. Quiste teratoide sublingual. Reporte de un caso. Rev Fac Med (Méx) [Internet]. 2017 [citado el 16 de enero de 2024];60(3):23-7. Disponible en: http://www.scielo.org.mx/scielo.php?script=sci_arttext&pid=S0026-17422017000300023&lng=es
- Gordon PE, Faquin WC, Lahey E, Kaban LB. Floor-of-mouth dermoid cysts: report of 3 variants and a suggested change in terminology. J Oral Maxillofac Surg. 2013;71(6):1034-41. doi: 10.1016/j.joms.2012.12.008.
- Romero FJ, Pacheco RG. Quiste epidermoide de cavidad oral. Reporte de un caso y revisión de la literatura. Rev Mex Cir Bucal Maxilofac [Internet]. 2016 [citado el 16 de enero de 2024];12(3):80-5. Disponible en: <https://www.medigraphic.com/cgi-bin/new/resumen.cgi?IDARTICULO=68687>
- Sanz L, Gamboa FJ, Rivera T. Quistes epidermoides del suelo de boca: presentación de dos casos y revisión de la literatura. Rev Esp Cirug Oral y Maxilofac [Internet]. 2010 [citado el 16 de enero de 2024];32(3):115-8. Disponible en: http://scielo.isciii.es/scielo.php?script=sci_arttext&pid=S1130-05582010000300005&lng=es.
- Longo F, Maremonti P, Mangone GM, De Maria G, Califano L. Midline (dermoid) cysts of the floor of the mouth: report of 16 cases and review of surgical techniques. Plast Reconstr Surg. 2003;112(6):1560-5. doi: 10.1097/01.PRS.0000086735.56187.22.
- Koca H, Seckin T, Sipahi A, Kazanc A. Quiste epidermoide en el suelo de la boca: caso clínico. Quintessence (ed. esp.) [Internet]. 2008 [citado el 16 de enero de 2024];21(7):436-40. Disponible en: <https://www.elsevier.es/es-revista-quintessence-9-pdf-13151735>
- Kyriakidou E, Howe T, Veale B, Atkins S. Sublingual dermoid cysts: case report and review of the literature. J Laryngol Otol. 2015;129(10):1036-9. doi: 10.1017/S0022215115001887
- Milam M, Hill SA, Manaligod JM. Lingual dermoid cysts. Otolaryngol Head Neck Surg. 2003;128(3):428-9. doi: 10.1067/mhn.2003.15
- Miles LP, Naidoo LC, Reddy J. Congenital dermoid cyst of the tongue. J Laryngol Otol. 1997;111(12):1179-82. doi: 10.1017/s0022215100139660
- Seah TE, Sufyan W, Singh B. Case report of a dermoid cyst at the floor of the mouth. Ann Acad Med Singap [Internet]. 2004 [citado el 17 de enero de 2024];33(4 Suppl):77-9. Disponible en: <https://www.annals.edu.sg/pdf200409/V33N4p77S.pdf>
- Mahmood S, Moody H. Dermoid, teratoma or choristoma? A rare lesion of the tongue in an adult. Br J Oral Maxillofac Surg. 2003;41(2):117-9. doi: 10.1016/s0266-4356(02)00300-5