

REPORTE DE CASO

Planificación e impresión en 3D en reconstrucción facial por fractura múltiple de alta complejidad en un paciente pediátrico: a propósito, un caso

Alfredo Broggi-Angulo¹, Edgar Salas-Moscoso¹, Jesús Abel Macarlupú-Atarama¹, Alfredo Giovanni Broggi-Ruiz²

¹Unidad de Atención Integral Especializada. Instituto Nacional de Salud del Niño San Borja, Lima, Perú

²Universidad San Martín de Porres, Lima, Perú

Citar como:


Broggi-Angulo A, Salas-Moscoso E, Macarlupú-Atarama JA, Broggi-Ruiz AG. Planificación e impresión en 3D en reconstrucción facial por fractura múltiple de alta complejidad en un paciente pediátrico: a propósito, un caso. *Investig Innov Clin Quir Pediatr.* 2023;1(2):63-8. doi:10.59594/iicqp.2023.v1n2.67

Autor corresponsal:


Alfredo Broggi Angulo
Dirección: Parque Colmenares 248
3er piso, Pueblo Libre, Lima, Perú
Teléfono: +51999920224
Correo Electrónico:
alfredbroggi98@yahoo.es

ORCID iDs


Alfredo Broggi-Angulo

 <https://orcid.org/0009-0003-9262-3597>


Edgar Salas-Moscoso

 <https://orcid.org/0000-0002-5225-2483>

Jesús Abel Macarlupú-Atarama

 <https://orcid.org/0009-0004-2627-3944>

Alfredo Giovanni Broggi Ruiz

 <https://orcid.org/0000-0002-2752-0343>

Recibido : 21/09/2023

Aprobado : 15/12/2023

Publicado : 29/12/2023



Esta es una publicación con licencia de Creative Commons Atribución 4.0 Internacional.

Copyright © 2023, Los autores

RESUMEN

Presentamos el caso clínico de un paciente de 16 años con múltiples fracturas en el macizo facial secundaria a una agresión física por terceros, por lo que, se le realizó una reconstrucción facial previa planificación e impresión en 3D. El objetivo de este reporte de caso, es resaltar la importancia del uso de tecnologías como la impresión en 3D en la reconstrucción de cara por un trauma panfacial en un paciente pediátrico. La impresión en 3D facilita la reproducción de modelos personalizados en tamaño anatómico diseñados en un software desde imágenes de un estudio tomográfico, pues los últimos estudios fortalecen el beneficio que trae consigo el uso de la impresión en 3D para un buen plan de trabajo preoperatorio y alcanzar los objetivos post operatorios en el paciente.

Palabras clave: Accidentes de Tránsito; Fracturas Óseas; Impresión Tridimensional (Fuente: DeCS)

Planning and 3D printing in facial reconstruction due to a highly complex multiple fracture in a pediatric patient: a case report

ABSTRACT

We present a clinical case of a 16-year-old patient with multiple facial fractures as a result of a third-party physical attack, for which he underwent facial reconstruction after planning and 3D printing. This case report aims to highlight the importance of using technologies such as 3D printing to reconstruct the face following panfacial trauma in a pediatric patient. 3D printing facilitates the reproduction of anatomically sized custom models designed in software from images of a tomographic study, as recent studies reinforce the benefits of using 3D printing for good preoperative planning and achieving the patient's postoperative goals.

Keywords: Accidents, Traffic; Fractures, Bone, Printing, Three-Dimensional (Source: MeSH)

INTRODUCCIÓN

Las lesiones de origen traumático por caídas o accidentes de tránsito son las más frecuentes en producir un trauma maxilofacial de alta complejidad en la población pediátrica (15%) (1-3), lesionando huesos, estructuras dentoalveolares, vasculares y nerviosas (4). Además, pueden ocasionar alteraciones funcionales y estéticas que podrían conllevar a una morbilidad hasta la mortalidad del paciente. A los pacientes pediátricos que sufren un trauma maxilofacial, se les debe realizar un estudio exhaustivo desde un examen físico minucioso hasta una tomografía con reconstrucción en 3D, e incluso la planificación quirúrgica virtual e impresión 3D en casos de fracturas faciales complejas. Después de haber realizado la planificación prequirúrgica (5) se realiza la reconstrucción del macizo facial, siendo este un acto quirúrgico que involucra la reducción cruenta más la osteosíntesis con placas, mallas y tornillos de titanio que han sido previamente dobladas en un modelo impreso.

En la actualidad, el desarrollo de la tecnología 3D ha permitido crear modelos que replican la anatomía a una escala real con los defectos del trauma maxilofacial, esto a partir de imágenes de tomografía que son procesadas en un software. El uso de estos recursos ha contribuido a la planificación preoperatoria y al entrenamiento del cirujano. Además, a la reducción de los tiempos quirúrgicos anestésicos con precisión de los resultados (6,7).

El doblado del material de osteosíntesis como las placas y mallas de titanio se hace manualmente, el realizar este proceso durante la cirugía demanda tiempo (8) y presenta un grado significativo de dificultad, en algunas ocasiones sin lograrse el moldeado exacto deseado. Por ende, el uso de un modelo anatómico impreso en 3D ayudaría a mejorar la precisión (9) de las placas moldeadas a los trazos de fractura evitando, durante la cirugía, la tarea de moldear las placas en las fracturas complejas, lo que reduciría el tiempo quirúrgico con una menor manipulación de los tejidos blandos. Además, disminución del riesgo de infección de herida operatoria conllevando a una reducción de la estancia hospitalaria y de la morbilidad (10,11) obteniendo resultados óptimos y previsibles de la reconstrucción facial, beneficios que se vieron reflejados en el paciente del presente reporte.

La utilidad de la impresión en 3D se ha ampliado en diferentes especialidades médicas, convirtiéndose en una herramienta potencial para el diagnóstico y planificación del tratamiento de patologías que involucren estructuras óseas, ya sea de índole traumática, tumoral (12) o congénita (13). En ese sentido, se enfatiza el involucramiento del cirujano con estas tecnologías de vanguardia, es por tal que el objetivo de este reporte es resaltar la importancia de la utilidad de la impresión 3D en el proceso de reconstrucción facial por fractura múltiple de alta complejidad en un paciente pediátrico.

CASO CLÍNICO

Paciente varón de 16 años, sin antecedentes de importancia, procedente de Chimbote - Perú quien sufrió agresión por terceros presentando traumatismo panfacial de alta complejidad, por lo que fue referido a un hospital especializado de alta complejidad en Lima e ingresa a la unidad de cuidados intensivos para manejo de soporte ventilatorio y hemodinámico. Al examen físico, el paciente se encontraba despierto, obedecía órdenes, intubado, presentaba una herida lacerante en la región frontal y nasal, y edema panfacial. Se palparon zonas escalonadas en los 3 tercios faciales, equimosis palpebral bilateral, y epistaxis. Además, el paciente mostró visión y movimientos oculares conservados.

Para su evaluación, se realizaron estudios de imágenes avanzadas, incluyendo una tomografía espiral multicorte con contraste y una reconstrucción en 3D del macizo facial (Figura 1A). Estos exámenes revelaron la presencia de un hematoma en la región frontal, por lo cual el equipo de neurocirugía recomendó mantener al paciente bajo observación. Además, los estudios de imagen mostraron múltiples trazos de fracturas en diversas estructuras del macizo facial, afectando los huesos frontal, cigomático, maxilar superior, huesos propios nasales y mandíbula. Debido a la complejidad y extensión de estas fracturas, el caso fue evaluado por especialistas en Cirugía de Cabeza, Cuello y Maxilofacial.

Debido a estos hallazgos, el equipo quirúrgico decidió realizar la planificación e impresión en 3D de modelo personalizado (Figura 1B) para la reconstrucción facial por fractura múltiple de alta complejidad. Para tener un manejo de la vía aérea, de la oclusión y acceso a todas las fracturas se realizó la intubación endotraqueal por vía submentoniana y uso del modelo impreso durante el acto operatorio (Figura 1C).

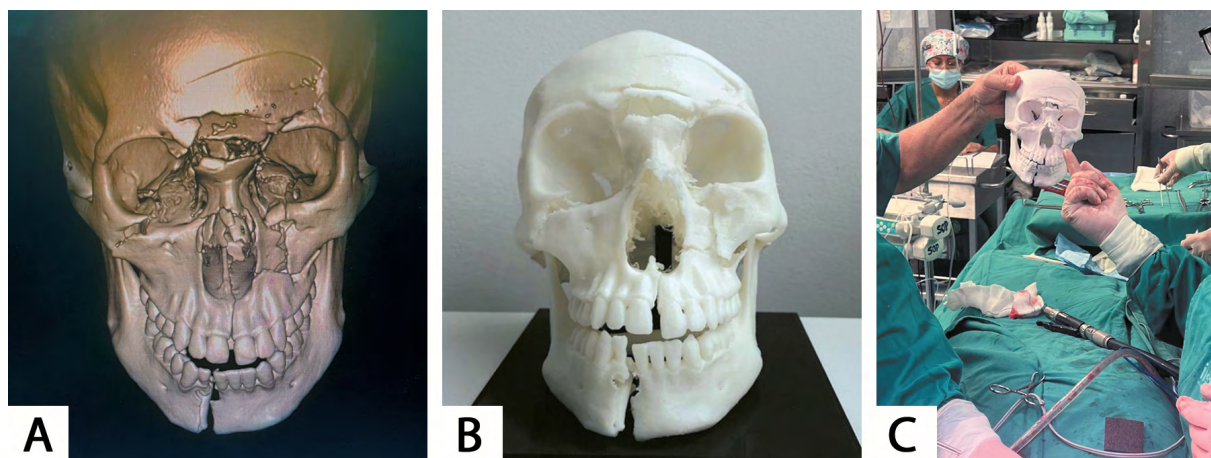


Figura 1. A. Reconstrucción en 3D de tomografía de macizo facial. B. Modelo personalizado impreso en 3D. C. Utilidad de la impresión 3D durante la cirugía.

La operación, que duró aproximadamente 2 horas, comenzó con un enfoque en la herida frontal (Figura 2D) para tratar una fractura conminuta y compleja en la región nasofrontal. Se usó una malla premoldeada de titanio sistema 1.0, adaptada específicamente al defecto (Figura 2E). Además, se realizaron abordajes tipo Caldwell-Luc bilateral y en el vestíbulo inferior para la reducción y fijación del maxilar superior bilateral (Figura 3 F-H) y de la mandíbula (Figura 4). Para la reconstrucción, se emplearon placas premoldeadas y tornillos de titanio de sistema 1.5 y 2.0 mm, colocados en los pilares y contrafuertes afectados por las fracturas con el objetivo de la función y simetría del macizo facial.

El paciente fue dado de alta después de 5 días, con un seguimiento postoperatorio que incluyó una tomografía espiral multicorte del macizo facial (Figura 5). Actualmente, el paciente se ha reintegrado a sus actividades cotidianas sin complicaciones. Tres meses después de la cirugía, se realizó una impresión 3D de modelos personalizados que mostraban el antes y el después de la intervención, destacando los resultados exitosos y efectivos de la reconstrucción facial (Figura 6).

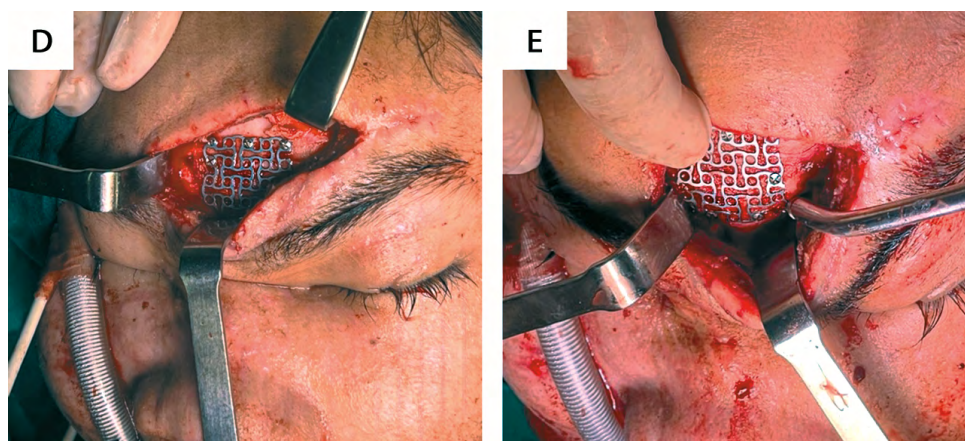


Figura 2. Tercio superior facial D. Abordaje de herida frontal. E. Colocación de malla y tornillos de titanio en fractura múltiple de región naso frontal.

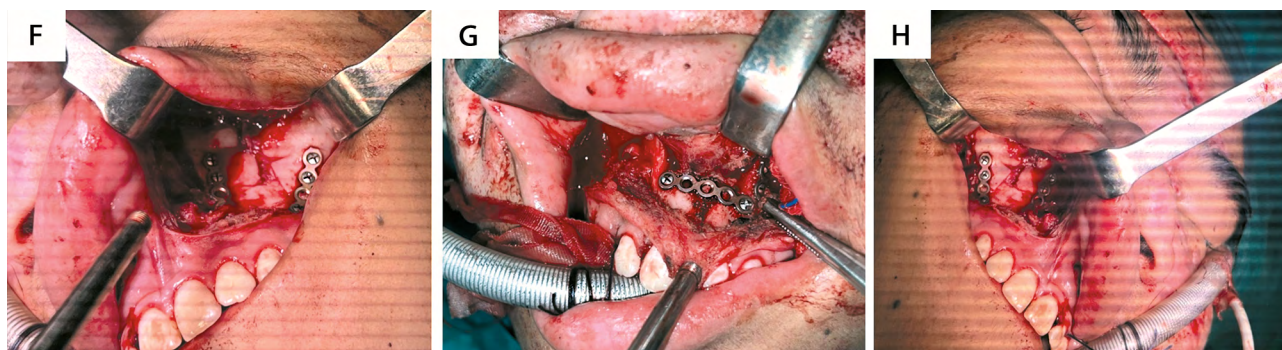


Figura 3. Tercio medio facial F. Colocación de placa y tornillos de titanio sistema 1.5 en fractura pilar externo izquierdo. G. Colocación de placa y tornillos de titanio sistema 1.5 en fractura de sínfisis maxilar superior. H. Colocación de placa y tornillos de titanio sistema 1.5 en fractura de pilar externo derecho.

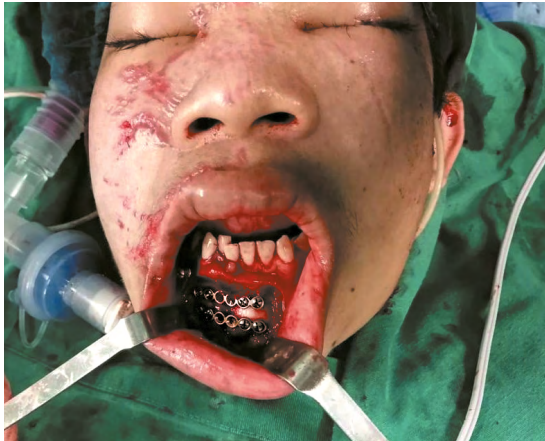

Figura 4. Tercio inferior facial: placas y tornillos de titanio sistema 2.0 en fractura múltiple parasinfisaria de hueso maxilar inferior.

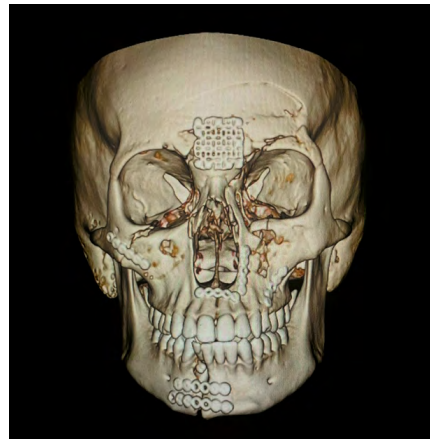

Figura 5. Control post operatorio de reconstrucción en 3D de tomografía de macizo facial.

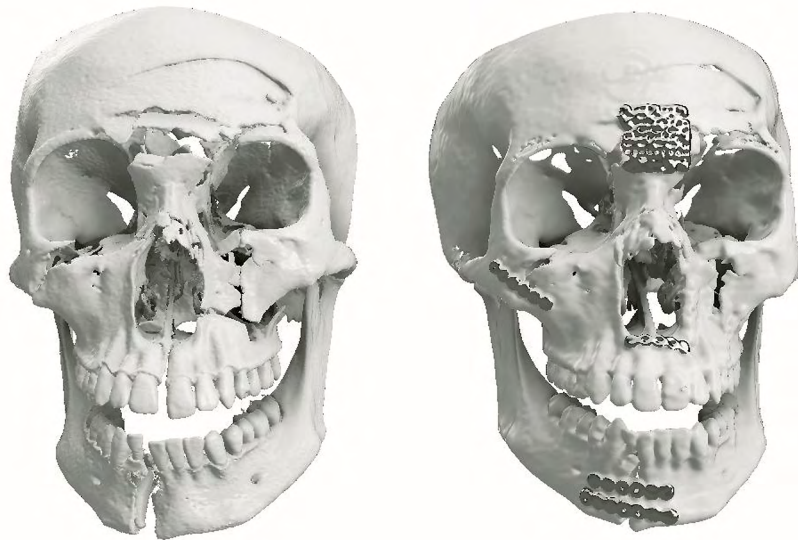


Figura 6. Comparación de los modelos personalizados en impresos en 3D del antes y después de la cirugía.

DISCUSIÓN

Los traumatismos faciales son más frecuentes en el grupo de adolescentes tal como se menciona en el estudio de Gordillo *et al.* (14) a diferencia de la población pediátrica que es menor, pero con una mayor frecuencia de relacionarse con traumatismo craneal en los niños. Las causas más frecuentes de estos traumatismos complejos maxilofaciales son por caídas o accidentes de tránsito (3), a diferencia de nuestro paciente que fue por agresión de terceros.

Estos traumatismos faciales complejos requieren un manejo en conjunto y especializado para lograr los objetivos de la reconstrucción. El desarrollo de nuevas técnicas durante los últimos años ha permitido mejorar considerablemente y obtener mejores resultados, disminuyendo el tiempo quirúrgico, además de la reducción de la morbilidad relacionada al riesgo infeccioso con una disminución de estancia hospitalaria, motivos para costo beneficio que se vieron reflejados en nuestro paciente (6,7).

La introducción de la impresión en 3D ha marcado un hito en el desarrollo de la cirugía que ha trascendido en el diagnóstico y tratamiento de las reconstrucciones maxilofaciales, logrando recuperar la funcionalidad y armonización de la cara en patologías como traumatismos faciales, tumores o disostosis maxilofaciales que requieren una cirugía ortognática (15).

En la literatura se registra el uso de la impresión en 3D relacionados de la cirugía reconstructiva por fracturas, malformaciones y otros (16). Sin embargo, debido a la falta de estudios controlados no está clara la contribución para la cirugía por lesiones postraumáticas (17), por lo que es importante valorar el uso de esta herramienta visual y táctil en las patologías que involucren el macizo facial. Utilizar estas nuevas herramientas, permite planificar e interactuar con un modelo que refleja la anatomía y los defectos ocasionados por el trauma (18). Además, en este caso se realizó el moldeado del material de osteosíntesis como las placas y mallas de titanio que se hicieron manualmente, haciendo uso del modelo impreso en 3D facilitando la precisión de las placas moldeadas a los trazos de fractura, evitando durante la cirugía la tarea de moldear las placas en las fracturas inestables, así disminuyendo el tiempo quirúrgico y obteniendo resultados óptimos de la reconstrucción facial, tal como lo menciona Kuehle et al. (19).

Según Mantrana et al (10), el uso de los modelos 3D en la planificación prequirúrgica trajo consigo la reducción del tiempo anestésico-quirúrgico en un 20%, obteniendo el resultado deseado, destacando las ventajas de usar esta herramienta para la planificación y como guía durante la cirugía. En estudios previos el tiempo estimado fue de 30 minutos a 2 horas para las reconstrucciones con placas (7) previamente moldeadas a la cirugía, tiempo similar al caso de nuestro paciente. Así mismo otros autores mencionan que lograron una disminución de tiempo quirúrgico utilizando modelos que sirvieron en la planificación preoperatoria de reconstrucciones mandibulares (20-22).

La impresión 3D es un herramienta segura y precisa que es de gran utilidad en la planificación preoperatoria de la reconstrucción maxilofacial por diferentes causas, por lo que es importante que el cirujano se familiarice con las aplicaciones y la evolución de las tecnologías de impresión 3D (23). Por otro lado, en el mercado encontramos disponibilidad de herramientas de impresión 3D que brindan al cirujano modelos personalizados para casos especiales (23), convirtiéndose en la forma más común en la planificación de la cirugía craneofacial (24).

Conclusión

Este estudio resalta la importancia y eficacia de la impresión 3D en la reconstrucción facial de traumatismos maxilofaciales complejos en pacientes pediátricos. A través del caso de un joven de 16 años víctima de agresión, se demuestra cómo las tecnologías avanzadas, como la impresión 3D de modelos personalizados, facilitan la planificación y ejecución quirúrgica, reduciendo significativamente el tiempo quirúrgico y mejorando los resultados estéticos y funcionales. Este enfoque innovador, que combina cirugía avanzada con tecnología de punta, no solo permitiría mejorar los resultados quirúrgicos, sino que también resalta la relevancia de integrar

nuevas tecnologías en la práctica quirúrgica, especialmente en casos de alta complejidad como las reconstrucciones maxilofaciales.

Contribuciones de autoría: ABA contribuyó en la formulación de la idea original. JAMA revisó la historia clínica como las imágenes. Todos los autores redactaron, revisaron y aprobaron la versión final del manuscrito.

Financiamiento: Autofinanciado

Conflictos de interés: Los autores declaran no tener conflictos de interés.

REFERENCIAS BIBLIOGRÁFICAS

1. Eggensperger Wymann NM, Hölzle A, Zachariou Z, Izuka T. Pediatric craniofacial trauma. *J Oral Maxillofac Surg.* 2008;66(1):58-64. doi: 10.1016/j.joms.2007.04
2. Haug RH, Foss J. Maxillofacial injuries in the pediatric patient. *Oral Surg Oral Med Oral Pathol Oral Radiol Endod.* 2000;90(2):126-34. doi: 10.1067/moe.2000.107974
3. Afroz PN, Bykowski MR, James IB, Daniali LN, Clavijo Alvarez JA. The Epidemiology of Mandibular Fractures in the United States, Part 1: A Review of 13,142 Cases from the US National Trauma Data Bank. *J Oral Maxillofac Surg.* 2015;73(12):2361-6. doi: 10.1016/j.joms.2015.04.032
4. Kakarala K, Shnyder Y, Tsue TT, Girod DA. Mandibular reconstruction. *Oral Oncol.* 2018;77:111-7. doi: 10.1016/j.oraloncology.2017.12.020
5. Telich-Tarriba JE, Ramírez-Sosa LE, Palafox D, Ortega-Hernandez E, Rendón-Medina MA. Aplicaciones de la impresión 3D en cirugía plástica reconstructiva. *Rev Fac Med.* 2020;68(4):603-7. doi: 10.15446/revfacmed.v68n4.77862
6. Escalona-Contreras N, Merino-Kutscher P, Cartes-Velásquez R. Uso de técnicas de impresión 3D en la reconstrucción mandibular. Una revisión breve. *CES Odonto.* 2021;34(2):159-72. doi: 10.21615/cesodon.5939
7. Dupret-Bories A, Vergez S, Meresse T, Brouillet F, Bertrand G. Contribution of 3D printing to mandibular reconstruction after cancer. *Eur Ann Otorhinolaryngol Head Neck Dis.* 2018;135(2):133-6. doi: 10.1016/j.anorl.2017.09.007
8. Martelli N, Serrano C, van den Brink H, Pineau J, Prognon P, Borget I, et al. Advantages and disadvantages of 3-dimensional printing in surgery: A systematic review. *Surgery.* 2016;159(6):1485-500. doi: 10.1016/j.surg.2015.12.017
9. Naros A, Weise H, Tilsen F, Hoefert S, Naros G, Krimmel M, et al. Three-dimensional accuracy of mandibular reconstruction by patient-specific pre-bent reconstruction plates using an "in-house" 3D-printer. *J Craniomaxillofac Surg.* 2018 Sep;46(9):1645-51. doi: 10.1016/j.jcms.2018.05.047
10. Mantrana G, Jacobo O, Hartwig D, Giachero V. Three-Dimensional printing models in the preoperative planning and academic education of mandible fractures. *Cir Plast Ibero-latinoam.* 2018;44(2):193-201. doi: 10.4321/s0376-78922018000200010.
11. Zhang Q, Wu W, Qian C, Xiao W, Zhu H, Guo J, et al. Advanced biomaterials for repairing and reconstruction of mandibular defects. *Mater Sci Eng C Mater Biol Appl.* 2019;103:109858. doi: 10.1016/j.msec.2019.109858
12. Lombard T, Systemans S, Goffinet M, Gilon Y. La médecine du futur. Planificación 3D : de la résection carcinologique à la reconstrucción maxilofacial. *Rev Med Lieja.* 2022;77(3):187-91.

13. Hidalgo HM, Romo GW, Estolano RT. Stereolithography: a method for planning the surgical correction of the hypertelorism. *J Craniofac Surg.* 2009;20(5):1473-7. doi: 10.1097/SCS.0b013e3181b09a70
14. Gordillo Yépez FD, Nascimento Mileto T, Taparello C, De Conto F, Engelmann JL, Pinheiro Siqueira S. Traumatismo facial en niños y adolescentes: un análisis de 10 años en un hospital de la región sur de Brasil. *Odontoestomatol.* 2020;22(5):30-7. doi: 10.22592/ode2020n35a5
15. Zoabi A, Redenski I, Oren D, Kasem A, Zigron A, Daoud S, et al. 3D Printing and Virtual Surgical Planning in Oral and Maxillofacial Surgery. *J Clin Med.* 2022;11(9):2385. doi: 10.3390/jcm11092385
16. Pallo Sarabia MS, González Cardona Y. Abordaje desde el proceso docente en Odontología a la tecnología 3d aplicada en reconstrucciones bucomaxilofaciales. *Conrado.* 2023;19(93):167-76.
17. Murray-Douglass A, Snoswell C, Winter C, Harris R. Three-dimensional (3D) printing for post-traumatic orbital reconstruction, a systematic review and meta-analysis. *Br J Oral Maxillofac Surg.* 2022;60(9):1176-1183. doi: 10.1016/j.bjoms.2022.07.001
18. Bizzotto N, Sandri A, Regis D, Romani D, Tami I, Magnan B. Three-Dimensional Printing of Bone Fractures: A New Tangible Realistic Way for Preoperative Planning and Education. *Surg Innov.* 2015;22(5):548-51. doi: 10.1177/1553350614547773
19. Kuehle R, Kuebler M, Fuchs J, Weichel F, Moratin J, Freier K, et al. The value of prebent reconstruction plates and in-house 3D printing. *J Stomatol Oral Maxillofac Surg.* 2023;124(1S):101381. doi: 10.1016/j.jormas.2023
20. Chan HH, Siewerdsen JH, Vescan A, Daly MJ, Prisman E, Irish JC. 3D Rapid Prototyping for Otolaryngology-Head and Neck Surgery: Applications in Image-Guidance, Surgical Simulation and Patient-Specific Modeling. *PLoS One.* 2015;10(9):e0136370. doi: 10.1371/journal.pone.0136370
21. Lethaus B, Poort L, Böckmann R, Smeets R, Tolba R, Kessler P. Additive manufacturing for microvascular reconstruction of the mandible in 20 patients. *J Craniomaxillofac Surg.* 2012;40(1):43-6. doi: 10.1016/j.jcms.2011.01.007
22. Hanasono MM, Jacob RF, Bidaut L, Robb GL, Skoracki RJ. Midfacial reconstruction using virtual planning, rapid prototype modeling, and stereotactic navigation. *Plast Reconstr Surg.* 2010;126(6):2002-6. doi: 10.1097/PRS.0b013e3181f447e1
23. Hatz CR, Msallem B, Aghlmandi S, Brantner P, Thieringer FM. Can an entry-level 3D printer create high-quality anatomical models? Accuracy assessment of mandibular models printed by a desktop 3D printer and a professional device. *Int J Oral Maxillofac Surg.* 2020;49(1):143-8. doi: 10.1016/j.ijom.2019.03.962
24. Ghai S, Sharma Y, Jain N, Satpathy M, Pillai AK. Use of 3-D printing technologies in craniomaxillofacial surgery: a review. *Oral Maxillofac Surg.* 2018;22(3):249-59. doi: 10.1007/s10006-018-0704-z