

ARTÍCULO DE REVISIÓN

Diagnóstico por imágenes en hernia diafragmática congénita, más que solo un defecto diafragmático: una revisión narrativa

Florescia De Barbieri Magnone¹, Paulina Esparza Olave¹, Luis Ziehe Moreira¹¹ Departamento de Radiología del Hospital Clínico de la Pontificia Universidad Católica de Chile, Santiago, Chile

RESUMEN

La hernia diafragmática congénita es una malformación mayor relativamente frecuente con un pronóstico potencialmente mortal. Incluye no sólo la alteración del desarrollo del diafragma, sino también de los pulmones, en especial de su vasculatura y de otras estructuras relacionadas. Las imágenes son cruciales en el diagnóstico, evaluación pre y post quirúrgica y control seriado. En la etapa prenatal la ecografía tiene un rol fundamental en el diagnóstico precoz, la resonancia magnética fetal permiten evaluar el grado de hipoplasia pulmonar y la presencia de anomalías asociadas para predecir la sobrevida y el eventual requerimiento de estrategias de mayor complejidad en el periodo perinatal como la oxigenación por membrana extracorpórea (ECMO). En la etapa postnatal la radiografía portátil y la ecografía son fundamentales en la evaluación seriada de los niños, ya sean sometido a terapias de soporte como ventilación mecánica invasiva, ECMO o a cirugía. El conocer la fisiopatología y las manifestaciones radiológicas de cada una de estas fases es fundamental para permitir una adecuada evaluación, optimizar el tratamiento y finalmente mejorar la sobrevida de estos niños.

Palabras clave: Hernias Diafragmáticas Congénitas; Pronóstico; Diafragma (Source: DeCs)

Diagnostic imaging in congenital diaphragmatic hernia, more than just a diaphragmatic defect: a narrative review

ABSTRACT

Congenital diaphragmatic hernia is a relatively common major malformation with a life-threatening prognosis. This condition involves an abnormal development of the diaphragm, lungs, and particularly the blood vessels and other related structures. Images of these structures are essential for diagnosis, pre- and postoperative assessment, and serial monitoring. In the prenatal period, ultrasound plays a fundamental role in early diagnosis; ultrasound and magnetic resonance allow evaluation of the degree of lung hypoplasia and the presence of associated anomalies to predict survival and the possible need for more complex strategies such as extracorporeal membrane oxygenation (ECMO) in the perinatal period. In the postnatal period, portable radiography and ultrasound are essential in the serial assessment of children, whether they receive supportive therapies such as invasive mechanical ventilation, ECMO, or surgery. Knowledge of the pathophysiology and radiological manifestations of each of these phases is essential to allow appropriate assessment, optimize treatment, and ultimately improve the survival of these children.

Keywords: Hernias, Diaphragmatic, Congenital; Prognosis; Diaphragm (Source: MeSH)

INTRODUCCIÓN

Las hernias diafragmáticas congénitas (HDC) representan una malformación congénita mayor que ocurre con relativa frecuencia, afectando aproximadamente a uno de cada 2500 a 4000 recién nacidos (RN) (1,2). Estas hernias son causadas por un defecto en el desarrollo del diafragma, lo que permite el ascenso de estructuras intraabdominales hacia la cavidad torácica. Esto conduce a diversas alteraciones en el desarrollo pulmonar, incluyendo hipoplasia e hipertensión pulmonar secundarias. Aproximadamente un 40 a 50% de los casos de HDC se asocian con otras anomalías congénitas, siendo las cardiopatías congénitas (23%) y las cromosomopatías (15%) las más comunes (3). Además, esta afección se relaciona con una alta morbilidad y mortalidad, alcanzando tasas de hasta el 37% en los centros médicos más especializados (4).

Citar como:

De Barbieri Magnone F, Esparza Olave P, Ziehe Moreira L. Diagnóstico por imágenes en hernia diafragmática congénita, más que solo un defecto diafragmático: una revisión narrativa. *Investig Innov Clin Quir Pediatr.* 2023;1(2):30-8. doi:10.59594/iicqp.2023.v1n2.62

Autor correspondiente:

Florescia De Barbieri Magnone
Dirección: Marcoleta 377, 5to piso, 8330024 Santiago, Región Metropolitana, Chile
Teléfono: +56986690736
Correo electrónico: floresciadebarbieri@gmail.com

ORCID iDs

Florescia De Barbieri Magnone
 <https://orcid.org/0000-0002-9894-2615>
Paulina Esparza Olave
 <https://orcid.org/0009-0005-7847-9028>
Luis Ziehe Moreira
 <https://orcid.org/0009-0005-0268-4754>

Recibido : 19/09/2023

Aprobado : 09/11/2023

Publicado : 29/12/2023



Esta es una publicación con licencia de Creative Commons Atribución 4.0 Internacional.

Copyright © 2023, Los autores

El pronóstico de las HDC ha mejorado en los últimos años gracias a una serie de factores: diagnóstico precoz, nacimiento en centros médicos de alta complejidad, la adopción de terapias más agresivas como el tratamiento ex útero intraparto (EXIT) o la oxigenación por membrana extracorpórea (ECMO), y en algunos casos, el tratamiento intrauterino. Los radiólogos desempeñan un papel crucial en este contexto, siendo esencial su familiaridad con los hallazgos prenatales, particularmente en la evaluación de la resonancia magnética fetal. Igualmente importante es su rol en el diagnóstico postnatal, que implica reconocer los hallazgos comunes, identificar posibles complicaciones de esta patología y realizar un seguimiento efectivo a corto y mediano plazo.

EMBRIOLOGÍA Y CLASIFICACIÓN

El diafragma se desarrolla a partir de cuatro elementos principales: el septum transverso, los canales pleuroperitoneales, el mesoesófago y la musculatura abdominal (5) (ver Figura 1). La ausencia o desarrollo anómalo de cualquiera de estas estructuras puede dar lugar a distintos tipos de hernias diafrágicas.

Las hernias intrapleurales, que representan hasta el 80% de todas las hernias diafrágicas (HD) (6), se originan por defectos en el desarrollo de los canales pleuroperitoneales y su unión con los músculos de la pared torácica, estructuras fundamentales en la formación de la mayor parte del diafragma muscular. Estas hernias pueden ser posteromediales o posterolaterales (también conocidas como hernias de Bochdalek). Las hernias de Bochdalek casi siempre se asocian con hipoplasia pulmonar debido al ascenso de asas intestinales y órganos sólidos hacia la cavidad torácica. Son más frecuentes en el lado izquierdo (85 a 90%), seguidas por las hernias en el lado derecho (10 a 15%) y las bilaterales (2%). Aproximadamente un 20% de estas hernias presentan un saco herniario (7).

En cambio, la falla en el desarrollo de los restantes segmentos del diafragma conduce a las hernias extrapleurales, que no suelen causar hipoplasia pulmonar. Cuando el septum transverso está afectado, se forman hernias anteriores, que pueden ser de gran tamaño permitiendo el ascenso de parte del hígado, y hernias de Morgagni, caracterizadas por ser pequeñas hernias paramedianas anteriores. Los defectos en el desarrollo del mesoesófago dan lugar a hernias posteriores del hiato esofágico (hernias hiatales) y del hiato de la vena cava inferior.

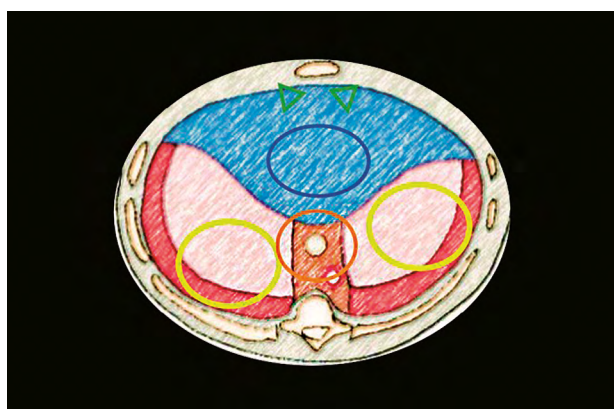


Figura 1. Hernias del Diafragma en Esquema Transversal.

MÉTODOS DE IMÁGENES

Estudio prenatal

En la actualidad, la ecografía prenatal ha mejorado significativamente el cuidado prenatal, permitiendo el diagnóstico antenatal de más del 60% de los niños con HD (8). Aunque las hernias pueden ser evidentes en el primer trimestre, es más común identificarlas durante la ecografía morfológica del segundo trimestre (9). Un diagnóstico temprano se asocia generalmente con un pronóstico más grave. En las ecografías, se observa comúnmente desplazamiento cardíaco y ascenso gástrico y de asas intestinales. La evaluación del ascenso hepático puede presentar ciertos desafíos, al igual que la detección de HD en el lado derecho.

Por otro lado, la Resonancia Magnética fetal (RMF) ha surgido como una excelente herramienta complementaria para evaluar las HDC, ya que permite evaluar anomalías asociadas y dada su gran capacidad de diferenciar los tejidos permite evaluar con mayor precisión los volúmenes pulmonares y el ascenso hepático. Además, en los casos en que la evaluación sonográfica está limitada por oligoamnios u obesidad materna, permite una adecuada caracterización de las patologías fetales (ver Figura 2).

Factores pronósticos prenatales por imágenes en HDC

Hipoplasia pulmonar: La hipoplasia pulmonar se identifica como el factor más significativamente asociado a la morbilidad en individuos con HDC, aunque la alteración en la función pulmonar no siempre correlaciona de manera directa con el grado de hipoplasia (1-3,10). La determinación prenatal de los volúmenes pulmonares es esencial para las decisiones respecto a la intervención prenatal y para la posible derivación de la madre a un centro especializado en manejo neonatal de alta complejidad.

Para la evaluación del volumen pulmonar, se utiliza comúnmente la relación pulmón-cabeza, conocida como LHR por sus siglas en inglés. Este método implica la medición ecográfica del volumen máximo del pulmón contralateral a la hernia, tomado en el plano transversal a nivel de las cuatro cámaras cardíacas, y dividido por el diámetro de la circunferencia craneana. Se ha estimado

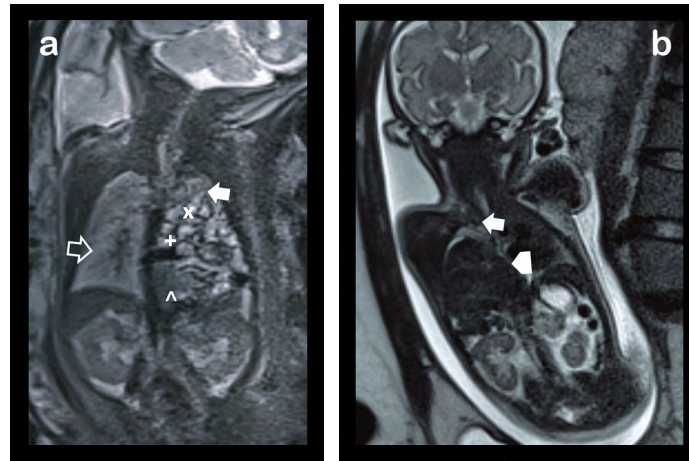


Figura 2. Imágenes RM Fetal de Hernias Diafrágicas.

que un LHR inferior a 1 es indicativo de mal pronóstico, un valor entre 1 y 1.4 sugiere la necesidad de ECMO, y un valor superior a 1.4 se asocia con una tasa de supervivencia cercana al 100%. Estos valores pueden compararse con los volúmenes pulmonares normales para la edad gestacional, proporcionando así el valor estimado versus el esperado (O/E), donde un valor inferior al 25% indica una hipoplasia severa (11, 12). Estas mediciones pueden obtenerse mediante diversas calculadoras online (13).

La resonancia magnética fetal (RMF) es otra herramienta valiosa en este proceso, ya que permite una medición más precisa de los volúmenes pulmonares. Las mediciones se realizan manualmente en cortes axiales o coronales que abarquen todo el tórax fetal, sin artefactos de movimiento, y utilizando secuencias SSFSE T2 con un espesor de corte de 3 a 4 mm. Con las herramientas de PACS, se marcan los contornos pulmonares excluyendo las estructuras mediastínicas y óseas, y se calcula el volumen sumando las áreas obtenidas en cada corte y multiplicándose por el espesor del corte. Los volúmenes calculados en dos planos se promedian para obtener el volumen pulmonar estimado (14) (ver Figura 3). Este volumen se correlaciona con el volumen pulmonar esperado para la edad gestacional, utilizando la fórmula de Rypens *et al.* (15) o las tablas de Meyers *et al.* (16). Valores menores al 25% indican hipoplasia significativa y alta mortalidad, mientras que valores superiores al 35% en combinación con ascenso hepático se asocian a la necesidad de ECMO. Para fetos con un peso menor al percentil 5 o mayor al 95, se evalúa el porcentaje de volumen pulmonar predecible (PPLV), restando del volumen torácico total el volumen de las estructuras mediastínicas y comparándolo con el volumen pulmonar real. Un PPLV menor al 15% se asocia con un 40% de supervivencia, mientras que un valor superior al 20% se correlaciona con una supervivencia del 100%. Se ha intentado identificar otros marcadores imagenológicos de maduración pulmonar, como la intensidad de señal de los pulmones en comparación con el hígado o músculo (17), y los valores de ADC (18), pero los resultados no han sido concluyentes.

Ascenso hepático: El ascenso del hígado a la cavidad torácica en HDC izquierdas representa un importante indicador pronóstico. La ausencia de herniación hepática en estos casos está asociada con una tasa de supervivencia cercana al 80%. Generalmente, es el lóbulo hepático izquierdo el que asciende, ubicándose anteriormente y adyacente al corazón, desplazando el estómago hacia la

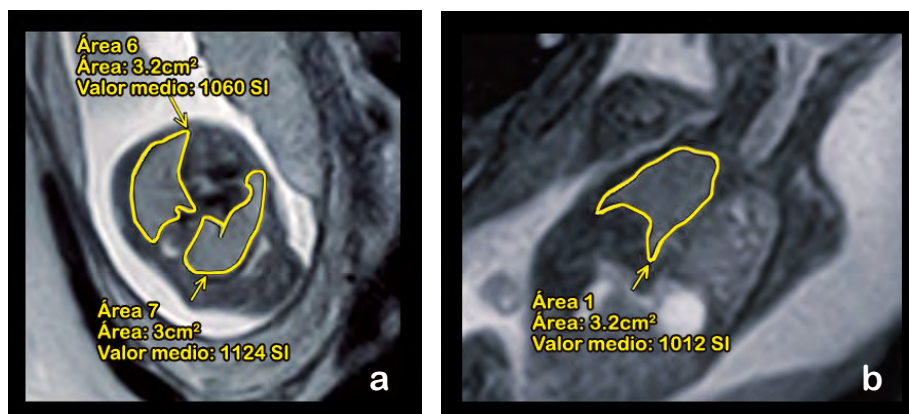


Figura 3. Medición del Área Pulmonar en RM Fetal.

parte posterior. La RM permite una mejor apreciación anatómica del ascenso hepático mediante las secuencias T2 y T1 (en que el hígado se ve más hiperintenso que las restantes estructuras) y además evaluar el porcentaje del órgano herniado con una técnica similar a la descrita para la evaluación de los volúmenes pulmonares. Los valores mayores a 20% se asocian a peor pronóstico, con una supervivencia de 42% (19) (ver Figura 4).

En las HDC derechas, el hígado prácticamente siempre está arriba y hasta el momento no se dispone de información pronóstica del grado de herniación. En estas se ha descrito la fusión hepatopulmonar que es la unión de grado variable de ambos que va desde una comunicación fibrovascular hasta la fusión completa. Su diagnóstico prequirúrgico es extremadamente difícil y en

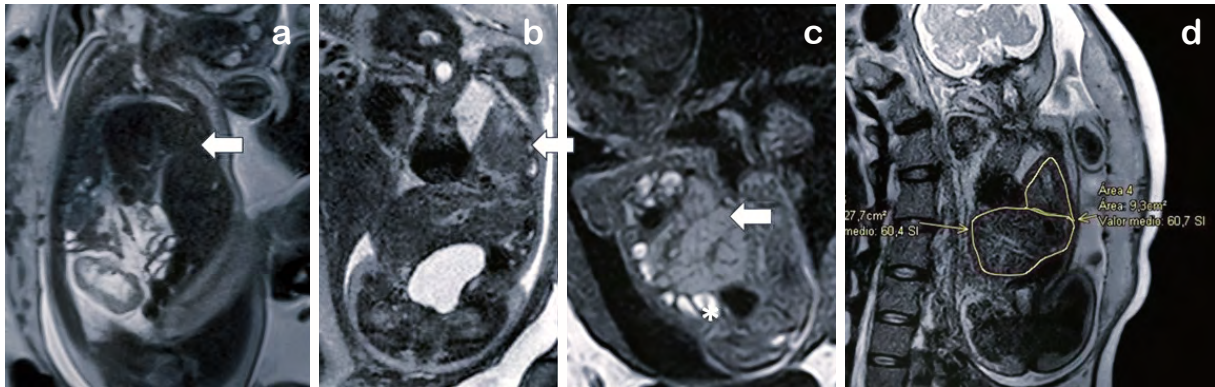


Figura 4. Ascenso Hepático en Hernias Diafrágicas por RM.

general se sospecha frente a una HDC derecha con menor ocupación del hemitórax de lo esperado. En imágenes axiales hay una distribución alterada del árbol vascular arterial y/o venoso en el hígado o sistémicos (ver Figura 5). El pulmón fusionado tiene grados variables de hipoplasia y otras anomalías como pulmón en herradura y áreas de perfusión dual. La clínica es similar a la HDC y depende del tamaño de defecto, de la hipoplasia pulmonar y de las anomalías asociadas (20).

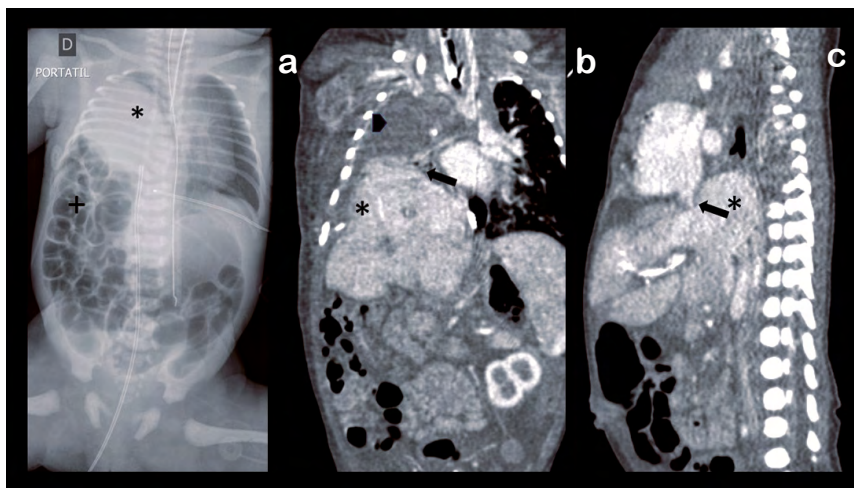


Figura 5. Fusión Hepatopulmonar en Radiografía y Tomografía.

Ascenso gástrico: Su exacto valor como predictor aislado de morbimortalidad aún está por establecerse. En RM clasifica según el grado de ascenso y la posición del estómago (21) (ver Figura 6). En algunos estudios la presencia de estómago retrocardíaco (grado 3) se asocia a mal pronóstico (22). Además, el grado de ascenso se relaciona con mayor morbilidad gastrointestinal, respiratoria y neurológica.

Saco herniario: Un 15 a 20% de las HDC tienen saco herniario. Se relaciona a menor morbimortalidad neo y perinatal ya que en general se presenta en defectos más pequeños susceptibles a reparación primaria y con menos contenido. Puede sospecharse

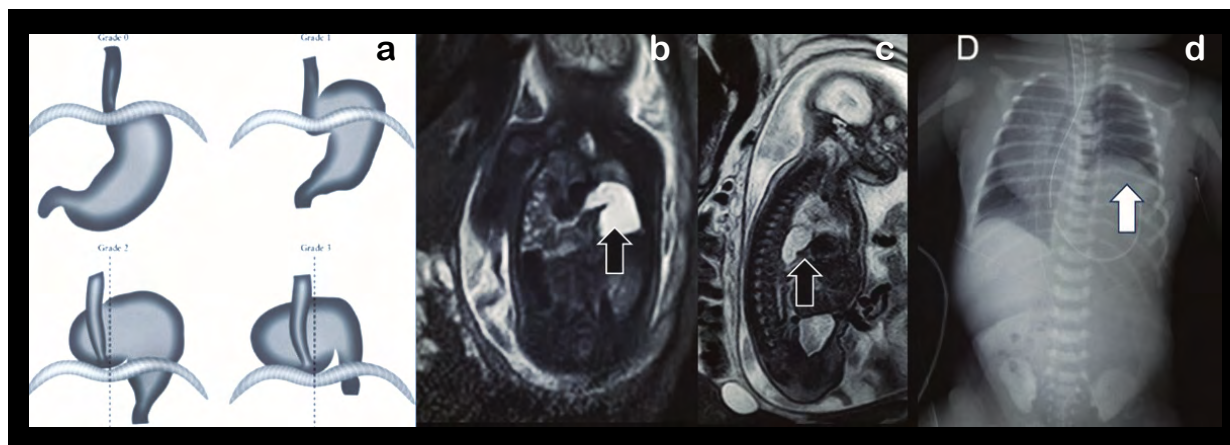


Figura 6. Clasificación de Ascenso Gástrico en RM Fetal.

en los casos en que se observa un pulmón hipoplásico desplazado hacia superior y posterior con forma de menisco tanto en la RMF como en la RX. La apariencia encapsulada del contenido la RMF tiene una sensibilidad de 43% y especificidad de 97% (23) (ver Figura 7).

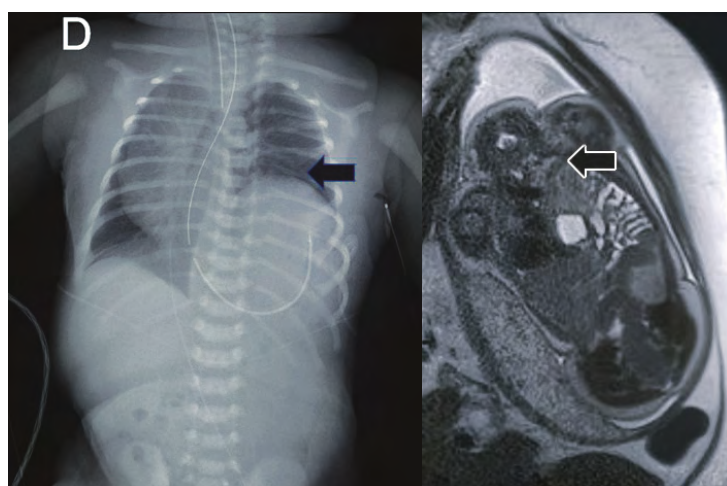


Figura 7. Hernia Diafragmática con Saco por RM y Rx.

Estudio de imágenes post natal

Radiografía toracoabdominal anteroposterior y lateral con rayo horizontal: El hallazgo más común en el período neonatal inmediato es una opacificación completa del hemitórax afectado, acompañada de una desviación del mediastino hacia el lado contrario. A medida que el aire avanza, se hace evidente la distensión de las asas intestinales y, en ocasiones, del estómago hacia el hemitórax afectado. Esta técnica de imagen permite evaluar la expansión pulmonar y ofrece una estimación aproximada del grado de hipoplasia pulmonar. Es característica la ausencia o la presencia mínima de gas en el abdomen. La ubicación anómala de los catéteres venosos umbilicales puede indicar la presencia de una porción del hígado sobre el diafragma (24). Además, la posición de la sonda nasogástrica puede ser útil para determinar el lado de la herniación, especialmente en casos donde existan dudas (ver Figura 8).

Ecografía toraco abdominal: Esta técnica es eficaz para determinar el grado en que las vísceras sólidas, especialmente el hígado, han ascendido, así como para medir el tamaño del defecto herniario y detectar posibles complicaciones vasculares. También se utiliza para reevaluar malformaciones asociadas que ya se conocían o que podrían haber pasado inadvertidas durante el estudio prenatal. En casos excepcionales, donde hay sospecha de anomalías asociadas como malformaciones pulmonares congénitas de la vía aérea, secuestros pulmonares o una fuerte sospecha de fusión hepatopulmonar, se recurre a la tomografía computada.

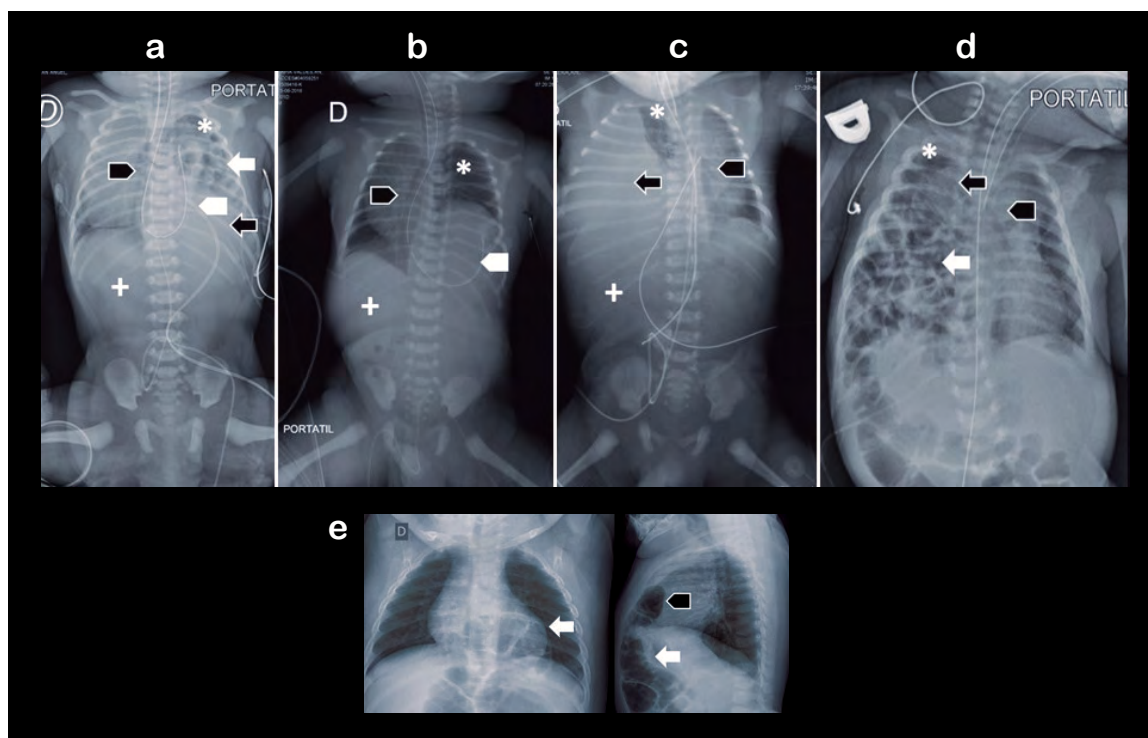


Figura 8. Radiografías Postnatales de Hernias Diafragmáticas.

Control seriado prequirúrgico: Es común que los niños con HDC, al igual que todos aquellos con síndrome de dificultad respiratoria neonatal grave, sean sometidos a controles repetidos con rayos X. Estos controles son cruciales para evaluar la expansión pulmonar, la presencia de meteorismo de asas en el hemitórax, la posición correcta de los catéteres y la monitorización de las terapias aplicadas, así como para identificar y manejar las eventuales complicaciones que puedan surgir.

EVALUACIÓN RADIOLÓGICA DEL TRATAMIENTO

Terapia en útero

La terapia fetal actual para el tratamiento de las HDC es la oclusión traqueal fetal (FETO por sus siglas en inglés). La obstrucción de la tráquea provoca retención de los fluidos lo que lleva a sobredistensión de los pulmones y determina hiperplasia pulmonar con aumento de número de alvéolos. Se realiza a través de un procedimiento de fetoscopia en que se introduce un balón traqueal. Los resultados han sido promisorios con disminución en la mortalidad. Los candidatos son fetos con cariotipo normal, menores de 28 semanas y con HDC intrapleural izquierda de mal pronóstico (O/E LHR <25% y ascenso hepático) (1). El procedimiento se efectúa entre las 27 y 30 semanas de gestación, el balón debe permanecer colocado por 4 semanas y se retira 2 a 3 semanas antes del parto. Los principales riesgos asociados incluyen el parto prematuro y la necesidad urgente de retirar

el balón traqueal mediante tratamiento ex útero intraparto si esto ocurre (25).

Terapia postnatal

El tratamiento médico es complejo y comprende el uso de ventilación asistida, el óxido nítrico para tratamiento de la hipertensión pulmonar y el uso de oxigenación por membrana extracorpórea (ECMO). Esta última consiste en un sistema de soporte tanto de oxigenación como de circulación y se realiza mediante la instalación de cánulas que ingresan por vía cervical, la arterial en la carótida común y la venosa en la vena yugular interna y presenta sus extremos distales en el tronco braquiocefálico y a la unión cavoatrial inferior (ECMO veno arterial). Este soporte puede usarse antes, durante o después de la reparación de la hernia y debe ser monitorizado con radiografías seriadas en que se puede ver, en una primera instancia, la opacificación completa de ambos pulmones por atelectasias masivas y edema, con progresiva expansión de los pulmones.

La decisión sobre el momento óptimo para la reparación quirúrgica de la hernia depende tanto de la experiencia del centro como de las condiciones del paciente. La técnica quirúrgica varía ampliamente y depende principalmente de las características de la hernia, como su tamaño y ubicación, pudiendo requerir en algunos casos el uso de un parche para el cierre (26), además de las preferencias del equipo médico tratante.

CONTROL POSQUIRÚRGICO Y SEGUIMIENTO

Inmediato

Tras la cirugía para hernias diafragmáticas congénitas, es común observar en las radiografías postquirúrgicas inmediatas la presencia de un hidroneumotórax. Este hallazgo no debe ser confundido con un neumotórax patológico. Se espera que el pulmón hipoplásico se expanda paulatinamente, lo que conduce a una disminución del neumotórax y un aumento en el derrame pleural. Este derrame pleural tiende a organizarse y a distribuirse de manera marginal y posterior con el tiempo. A medida que avanza este proceso, se observa una disminución gradual en el desplazamiento de las estructuras mediastínicas. Durante esta fase, es crucial prestar especial atención a cualquier aumento brusco en la cantidad de derrame pleural y/o neumotórax, ya que esto podría requerir un drenaje para facilitar la expansión adecuada del pulmón (ver Figura 9a y 9b).

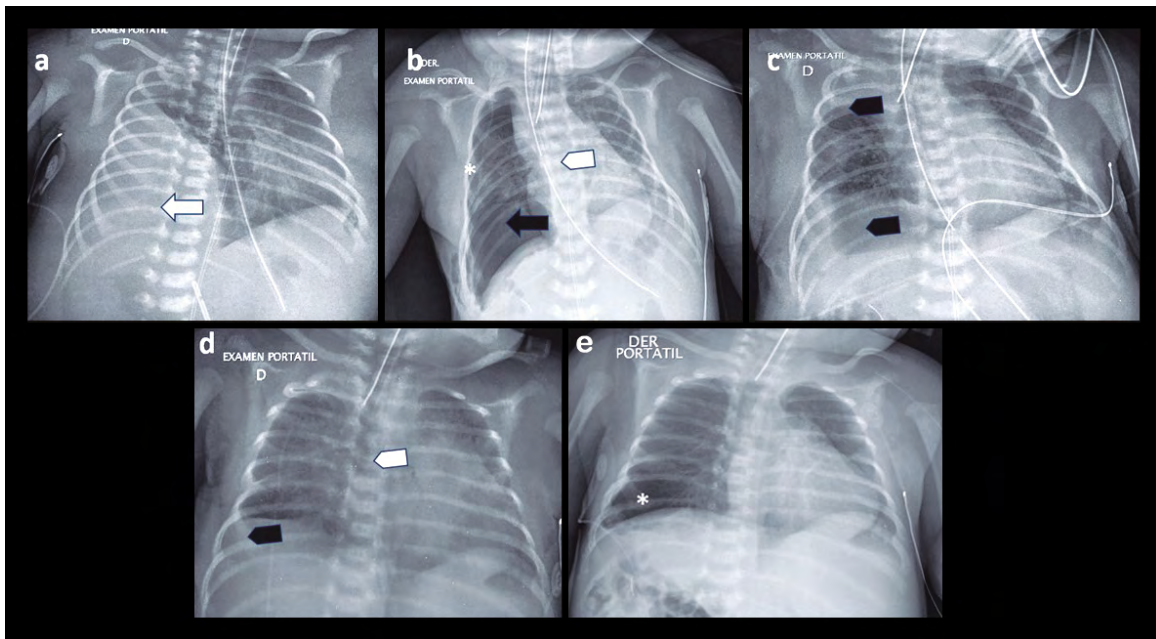


Figura 9a. Evolución Postquirúrgica de Hernias Diafragmáticas.

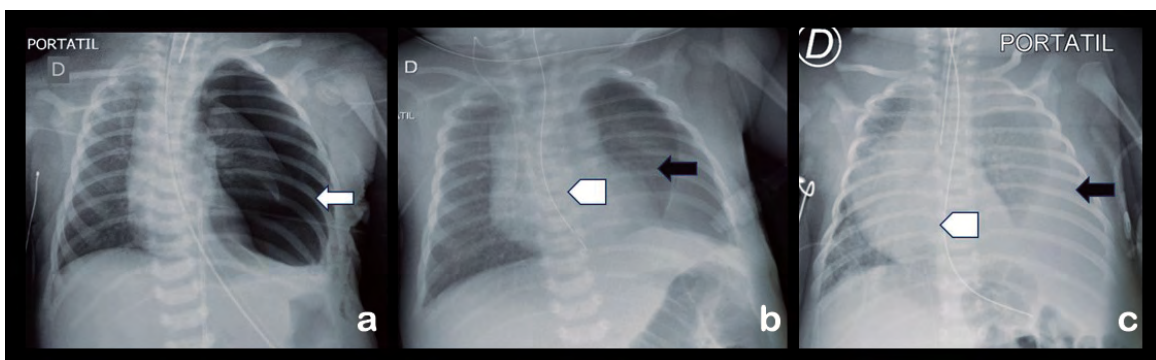


Figura 9b. Complicaciones Postquirúrgicas en Hernias Diafragmáticas.

Seguimiento a largo plazo

Los niños diagnosticados con hernias diafragmáticas congénitas suelen requerir estadías prolongadas en unidades de cuidados intensivos, donde los controles mediante imágenes son una práctica común. En su seguimiento a largo plazo, generalmente se llevan a cabo múltiples radiografías toracoabdominales, así como ecografías cerebrales y abdominales. Las complicaciones que frecuentemente se evalúan por medio de imágenes incluyen la reherniación, problemas gastrointestinales, anomalías musculoesqueléticas y secuelas pulmonares. Este seguimiento continuo es crucial para identificar y manejar de manera oportuna cualquier complicación que pueda surgir tras el tratamiento.

Reherniación: La incidencia de reherniación en pacientes con HDC varía considerablemente según diferentes estudios, con tasas que oscilan entre un 2,4% y un 65%. Se ha observado que el 47% de los casos de reherniación ocurren antes del primer año de vida y el 76% antes de los dos años (27). Los factores de riesgo más asociados con la reherniación incluyen el tamaño del defecto herniario original, la gravedad de la condición del niño, la técnica quirúrgica empleada y la necesidad de utilizar parches diafragmáticos y abdominales. La reherniación puede ocurrir en el mismo sitio de la hernia original o en el área del

hiato en casos de HDC izquierdas (28). Dado que la mayoría de las reherniaciones son asintomáticas, el control seriado mediante radiografía es esencial (29). En las radiografías, la reherniación se puede identificar por una alteración en el contorno diafragmático visible en ambas proyecciones, lo que permite el ascenso de omento en hernias pequeñas o de vísceras, asas intestinales o estómago. En casos donde el diagnóstico no es claro, se puede recurrir a una tomografía computada con medio de contraste o una ecografía para confirmarlo (ver Figura 10).

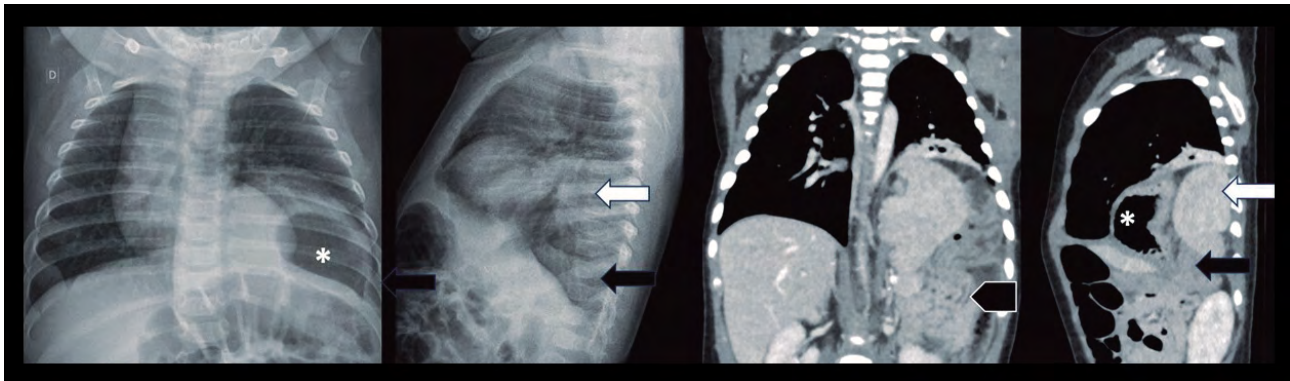


Figura 10. Rx y TC de Hernia Diafragmática Reparada.

Alteraciones Gastrointestinales: El reflujo gastroesofágico afecta hasta un 52,7% de los niños postoperados de HDC izquierdas en el año de vida debido a factores anatómicos propios del defecto diafragmático, acortamiento esofágico, dismotilidad y cambios postquirúrgicos. Es más frecuente en las HDC con ascenso hepático y/ o gástrico. Esta condición puede determinar falta de medro, infecciones pulmonares, aspiración y malestar permanente en niños mayores (26). La realización de una cirugía antirreflujo al mismo tiempo de la corrección de la hernia es controversial.

La obstrucción intestinal, tiene una prevalencia de entre un 4 a 21% de los niños pueden hacer una obstrucción. En general el diagnóstico se realiza con radiografías de abdomen anteroposterior y lateral, donde se objetiva la dilatación de las asas, formación de niveles y las complicaciones como perforación o neumatosis. El manejo clínico de este problema es quirúrgico.

Anomalías musculoesqueléticas: El pectus excavatum asimétrico o hipoplasia de un hemitórax afectan hasta un 47% de los pacientes a los 2 años de vida, más frecuentes en el lado operado y generalmente progresivo. También pueden ser evidentes cambios post quirúrgicos. Estas alteraciones pueden determinar patología pulmonar restrictiva además de las secuelas estéticas (28). Por otro lado, la escoliosis afecta hasta a un 13% de los pacientes, es de carácter leve a moderado, progresiva y tiene un debut más tardío en la vida (28).

Secuelas pulmonares: Están presentes en la mayoría de los niños y determina gran parte de la morbilidad a largo plazo. Son multifactoriales, por un lado, son consecuencias de la hipoplasia del pulmón afectado, y en menor medida del contralateral, con alteraciones estructurales de los bronquios y alvéolos por menor desarrollo de ellos y anomalías del desarrollo de la vasculatura pulmonar, lo que constituye un tipo de enfermedad intersticial por anomalías del

crecimiento (29). Esto puede asociarse además a daño pulmonar crónico por ventilación mecánica e infecciones intercurrentes. Las anomalías radiológicas son hiperlucidez del pulmón hipoplásico con disminución de volumen y de la vascularización (29). Estos hallazgos en TC se manifiestan como áreas de atrapamiento aéreo, mosaico de perfusión, cambios de aspecto crónico y engrosamiento pleural en la zona afectada (ver Figura 11). También se acompañan de hipertensión pulmonar y en las pruebas de función pulmonar tiene patrón restrictivo u obstructivos (29).

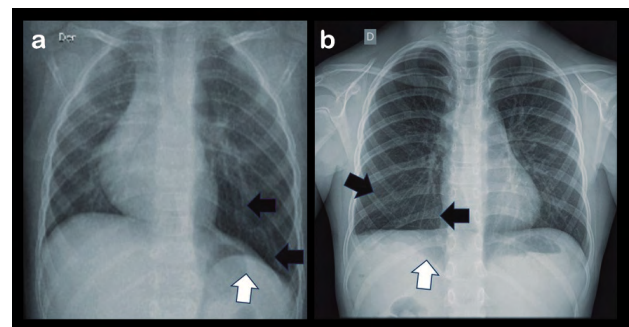


Figura 11. Radiografía de Tórax Post Cirugía de Hernia Diafragmática.

Conclusión

Las hernias diafragmáticas congénitas son patologías graves. Las imágenes tienen un rol fundamental en todas las etapas desde el diagnóstico prenatal, pasando por la evaluación postnatal inmediata y prequirúrgica y en el seguimiento tanto en la hospitalización y en los controles ambulatorios post alta. Es fundamental tener un conocimiento de los hallazgos habituales en todas estas etapas y las complicaciones más frecuentes para poder prestar el apoyo necesario al equipo

tratante para tomar las decisiones que redunden en un aumento de la sobrevida y disminución de las complicaciones para estos niños.

Contribución de los autores: Todos los autores aprobaron la versión finalmente remitida. Todos los autores son responsables de todos los aspectos del manuscrito.

Financiamiento: Este estudio fue autofinanciado.

Conflictos de interés: Los autores declaran no tener conflictos de interés.

REFERENCIAS BIBLIOGRÁFICAS

- Puri P, Nakazawa N. Congenital Diaphragmatic Hernia. En: Puri P, Höllwarth M, editores. *Pediatric Surgery* [Internet]. Berlin, Heidelberg: Springer; 2009 [citado el 19 de septiembre de 2023]. p. 307-13. Disponible en: https://link.springer.com/chapter/10.1007/978-3-540-69560-8_31
- Goldshore MA, Hedrick HL. Congenital Diaphragmatic Hernia. En: Mattei P, editor. *Fundamentals of Pediatric Surgery* [Internet]. Cham: Springer International Publishing; 2022 [citado el 19 de septiembre de 2023]. p. 773-80. Disponible en: https://link.springer.com/chapter/10.1007/978-3-031-07524-7_80
- Akinkuotu AC, Cruz SM, Cass DL, Lee TC, Cassady CI, Mehollin-Ray AR, et al. An evaluation of the role of concomitant anomalies on the outcomes of fetuses with congenital diaphragmatic hernia. *J Pediatr Surg*. 2016;51(5):714-7. doi: 10.1016/j.jpedsurg.2016.02.008
- Politis MD, Bermejo-Sánchez E, Canfield MA, Contiero P, Cragan JD, Dastgiri S, et al. Prevalence and mortality in children with congenital diaphragmatic hernia: a multicountry study. *Ann Epidemiol*. 2021;56:61-9.e3. doi: 10.1016/j.annepidem.2020.11.007
- Mehollin-Ray AR, Cassady CI, Cass DL, Olutoye OO. Fetal MR imaging of congenital diaphragmatic hernia. *Radiographics*. 2012;32(4):1067-84. doi: 10.1148/rg.324115155
- Mehollin-Ray AR. Congenital diaphragmatic hernia. *Pediatr Radiol*. 2020;50(13):1855-71. doi: 10.1007/s00247-020-04718-w
- Kline-Fath BM. Current advances in prenatal imaging of congenital diaphragmatic [corrected] hernia. *Pediatr Radiol*. 2012;42 Suppl 1:S74-90. doi: 10.1007/s00247-011-2183-3
- Burgos CM, Frenckner B, Luco M, Harting MT, Lally PA, Lally KP, et al. Prenatally versus postnatally diagnosed congenital diaphragmatic hernia - Side, stage, and outcome. *J Pediatr Surg*. 2019;54(4):651-5. doi: 10.1016/j.jpedsurg.2018.04.008
- Kosiński P, Wielgoś M. Congenital diaphragmatic hernia: pathogenesis, prenatal diagnosis and management - literature review. *Ginekol Pol*. 2017;88(1):24-30. doi: 10.5603/GP.a2017.0005
- Duess JW, Zani-Ruttenstock EM, Garriboli M, Puri P, Pierro A, Hoellwarth ME. Outcome of right-sided diaphragmatic hernia repair: a multicentre study. *Pediatr Surg Int*. 2015;31(5):465-71. doi: 10.1007/s00383-015-3695-y
- Jani J, Nicolaides KH, Keller RL, Benachi A, Peralta CF, Favre R, et al. Observed to expected lung area to head circumference ratio in the prediction of survival in fetuses with isolated diaphragmatic hernia. *Ultrasound Obstet Gynecol*. 2007 Jul;30(1):67-71. doi: 10.1002/uog.4052
- Perinatology.com [Internet]. [citado 19 de septiembre de 2023]. Calculators. The calculator below may be used to estimate the LHR, the o/e LHR, and the QLI. Disponible en: <https://perinatology.com/calculators/LHR.htm>
- Lee W, Krisko A, Shetty A, Yeo L, Hassan SS, Gotsch F, Mody S, Gonçalves LF, Romero R. Non-invasive fetal lung assessment using diffusion-weighted imaging. *Ultrasound Obstet Gynecol*. 2009;34(6):673-7. doi: 10.1002/uog.7446
- Keller TM, Rake A, Michel SC, Seifert B, Wissner J, Marincek B, et al. MR assessment of fetal lung development using lung volumes and signal intensities. *Eur Radiol*. 2004;14(6):984-9. doi: 10.1007/s00330-004-2256-x
- Rypens F, Metens T, Rocourt N, Sonigo P, Brunelle F, Quere MP, et al. Fetal lung volume: estimation at MR imaging-initial results. *Radiology*. 2001;219(1):236-41. doi: 10.1148/radiology.219.1.r01ap18236.
- Meyers ML, Garcia JR, Blough KL, Zhang W, Cassady CI, Mehollin-Ray AR. Fetal Lung Volumes by MRI: Normal Weekly Values From 18 Through 38 Weeks' Gestation. *AJR Am J Roentgenol*. 2018;211(2):432-8. doi: 10.2214/AJR.17.19469
- Zamora IJ, Olutoye OO, Cass DL, Fallon SC, Lazar DA, Cassady CI, et al. Prenatal MRI fetal lung volumes and percent liver herniation predict pulmonary morbidity in congenital diaphragmatic hernia (CDH). *J Pediatr Surg*. 2014;49(5):688-93. doi: 10.1016/j.jpedsurg.2014.02.048
- Ferguson DM; Congenital Diaphragmatic Hernia Study Group. Hepatopulmonary fusion: A rare variant of congenital diaphragmatic hernia. *J Pediatr Surg*. 2020;55(9):1903-7. doi: 10.1016/j.jpedsurg.2019.09.037
- Kitano Y, Okuyama H, Saito M, Usui N, Morikawa N, Masumoto K, et al. Re-evaluation of stomach position as a simple prognostic factor in fetal left congenital diaphragmatic hernia: a multicenter survey in Japan. *Ultrasound Obstet Gynecol*. 2011;37(3):277-82. doi: 10.1002/uog.8892
- Masahata K, Yamoto M, Umeda S, Nagata K, Terui K, Fujii M, et al. Prenatal predictors of mortality in fetuses with congenital diaphragmatic hernia: a systematic review and meta-analysis. *Pediatr Surg Int*. 2022;38(12):1745-1757. doi: 10.1007/s00383-022-05232-w
- Zamora IJ, Mehollin-Ray AR, Sheikh F, Cassady CI, Williams JL, Lee TC, et al. Predictive Value of MRI Findings for the Identification of a Hernia Sac in Fetuses With Congenital Diaphragmatic Hernia. *AJR Am J Roentgenol*. 2015;205(5):1121-5. doi: 10.2214/AJR.15.14476
- Taylor GA, Atalabi OM, Estroff JA. Imaging of congenital diaphragmatic hernias. *Pediatr Radiol*. 2009;39(1):1-16. doi: 10.1007/s00247-008-0917-7
- Van Calster B, Benachi A, Nicolaides KH, Gratacos E, Berg C, Persico N, et al. The randomized Tracheal Occlusion To Accelerate Lung growth (TOTAL)-trials on fetal surgery for congenital diaphragmatic hernia: reanalysis using pooled data. *Am J Obstet Gynecol*. 2022;226(4):560.e1-24. doi: 10.1016/j.ajog.2021.11.1351
- Jiménez JA, Eixarch E, DeKoninck P, Bennini JR, Devlieger R, Peralta CF, et al. Balloon removal after fetoscopic endoluminal tracheal occlusion for congenital diaphragmatic hernia. *Am J Obstet Gynecol*. 2017;217(1):78.e1-11. doi: 10.1016/j.ajog.2017.02.041
- Macchini F, Raffaelli G, Amodeo I, Ichino M, Encinas JL, Martinez L, et al. Recurrence of Congenital Diaphragmatic Hernia: Risk Factors, Management, and Future Perspectives. *Front Pediatr*. 2022;10:823180. doi: 10.3389/fped.2022.823180
- Zahn KB, Schaible T, Rafat N, Weis M, Weiss C, Wessel L. Longitudinal Follow-Up With Radiologic Screening for Recurrence and Secondary Hiatal Hernia in Neonates With Open Repair of Congenital Diaphragmatic Hernia-A Large Prospective, Observational Cohort Study at One Referral Center. *Front Pediatr*. 2021;9:796478. doi: 10.3389/fped.2021.796478
- Jancelewicz T, Chiang M, Oliveira C, Chiu PP. Late surgical outcomes among congenital diaphragmatic hernia (CDH) patients: why long-term follow-up with surgeons is recommended. *J Pediatr Surg*. 2013;48(5):935-41. doi: 10.1016/j.jpedsurg.2013.02.005
- Simple T, Winant AJ, Lee EY. Childhood Interstitial Lung Disease: Imaging Guidelines and Recommendations. *Radiol Clin North Am*. 2022;60(1):83-111. doi: 10.1016/j.rcl.2021.08.009
- Pennaforte T, Rakza T, Sfeir R, Aubry E, Bonneville M, Fayoux P, et al. Hernie de coupole diaphragmatique : devenir respiratoire et vasculaire pulmonaire. *Rev Mal Respir*. 2012;29(2):337-46. doi: 10.1016/j.rmr.2011.07.009