

ARTÍCULO DE REVISIÓN

Evaluación radiológica de la posición de sondas y catéteres en pediatría: una revisión pictórica

Mario Sinti-Ycochea¹, Mario F. Chirinos Gambarini², Vania Candy Ccuno Peralta², Carlos F. Ugas-Charcape²

¹ Servicio de Diagnóstico por Imágenes, Hospital III Emergencias Grau, Lima, Perú

² Servicio de Diagnóstico por Imágenes, Instituto Nacional de Salud del Niño San Borja, Lima, Perú

RESUMEN

Esta revisión pictórica tiene objetivo generar una guía visual mediante imágenes médicas para evaluar la correcta posición de dispositivos médicos utilizados en pediatría, como catéteres umbilicales arterial y venoso, catéter venoso central, catéter pulmonar arterial (Swan-Ganz), sondas nasogástricas, orogástricas y nasoduodenales, tubos endotraqueales, tubos de traqueostomía, tubos de drenaje pleural y marcapasos cardiacos. Se enfoca en la importancia de identificar la ubicación adecuada de estos dispositivos para prevenir complicaciones y mejorar la atención clínica. Se describen las posiciones correctas y las complicaciones asociadas con las malposiciones, con énfasis en el uso de radiografías para la evaluación y seguimiento de estos dispositivos en pacientes pediátricos.

Palabras clave: Dispositivos Médicos; Radiología; Catéteres; Stents; Radiografía Digital; Rayos X; Tomografía Computarizada Multidetector; Pediatría (Fuente: DeCS)


Citar como:

Sinti-Ycochea M, Chirinos Gambarini MF, Ccuno Peralta VC, Ugas-Charcape CF. Evaluación radiológica de la posición de sondas y catéteres en pediatría: una revisión pictórica. *Investig Innov Clin Quir Pediatr.* 2023;1(2):26-9. doi:10.59594/iicqp.2023.v1n2.61


Autor corresponsal:


Mario Sinti-Ycochea
Dirección: Avenida República de Colombia 525, Lima, Perú
Teléfono: +51996699441
Correo electrónico: mariosinti99x@gmail.com

ORCID iDs

Mario Sinti-Ycochea
 <https://orcid.org/0000-0003-0656-3552>

Mario F. Chirinos Gambarini
 <https://orcid.org/0000-0002-5512-5439>

Vania Candy Ccuno Peralta
 <https://orcid.org/0000-0002-2244-5022>

Carlos F. Ugas-Charcape
 <https://orcid.org/0000-0002-8380-3276>

Recibido : 28/07/2023

Aprobado : 09/11/2023

Publicado : 29/12/2023



Esta es una publicación con licencia de Creative Commons Atribución 4.0 Internacional.

Copyright © 2023, Los autores

Radiological assessment of the position of lines and tubes in children: a pictorial review

ABSTRACT

This pictorial review addresses the correct positioning of medical devices used in pediatrics, such as arterial and venous umbilical catheters, central venous catheters, pulmonary arterial catheters (Swan-Ganz), nasogastric, orogastric, and nasoduodenal tubes, endotracheal tubes, tracheostomy tubes, pleural drainage tubes, and cardiac pacemakers. It focuses on the importance of identifying the proper placement of these devices to prevent complications and improve clinical care. The correct positions and complications associated with malpositions are described, emphasizing the use of radiographs for the evaluation and monitoring of these devices in pediatric patients.

Keywords: Medical Devices; Radiology; Catheter; Stents; Digital Radiography; X-rays; Multidetector Computed Tomography; Pediatrics (Source: MeSH)

INTRODUCCIÓN

La inserción y manejo de líneas vasculares, así como la colocación de tubos enterales y traqueales, son procedimientos invasivos que demandan habilidad y precisión. Una colocación incorrecta de estos dispositivos puede resultar en complicaciones significativas desde el punto de vista clínico. La cateterización de vías periféricas es común en hospitales, con alrededor del 70% de los pacientes hospitalizados utilizando algún tipo de dispositivo intravenoso (1). Específicamente en pediatría, un estudio en una Unidad de Cuidados Intensivos Neonatales (UCIN) reveló que hasta un 48% de los pacientes tenía un catéter venoso central de inserción periférica (2). Cabe destacar que estos catéteres venosos centrales suelen colocarse en situaciones urgentes, y frecuentemente no se realiza una radiografía de control inmediatamente después de su inserción. Esto puede resultar en malposiciones no detectadas por los clínicos (3,-5). La literatura sobre las complicaciones debido a la malposición de catéteres en pediatría es limitada y se centra principalmente en problemas en el sitio de punción. De las complicaciones relacionadas con catéteres venosos centrales de inserción

periférica, aproximadamente el 40% se deben a infecciones (14,4%) y oclusiones (13,4%) (6).

Es crucial identificar correctamente la posición de estos dispositivos para evitar complicaciones. Esta revisión pictórica tiene como objetivo proporcionar una guía visual para evaluar la correcta colocación de dispositivos médicos utilizados en pediatría. Esta guía está dirigida no solo a radiólogos, sino también a médicos residentes y asistentes que requieran de esta información.

CATÉTER UMBILICAL ARTERIAL

Este dispositivo se utiliza comúnmente en Unidades de Cuidados Intensivos Neonatales (UCIN) para monitorizar la presión arterial y administrar medicamentos y fluidos. Su recorrido es a través de la arteria umbilical, arteria iliaca interna, arteria iliaca común y, finalmente, la aorta. En las radiografías, se considera que un catéter umbilical arterial está bien posicionado si su extremo distal se encuentra entre los niveles vertebrales D6 y D9 para una posición alta (7), o entre L3 y L5 para una posición baja (8) (Figura 1A). Clínicamente, se prefiere la posición alta por estar asociado a menos complicaciones (9) como compromiso vascular (10), incluso necrosis gluteoperonea asociada a parálisis del nervio ciático por trombosis de la arteria glútea inferior (11). Una mala posición se identifica cuando el extremo distal no se encuentra en estos niveles, lo que puede llevar a complicaciones como la localización del extremo distal en el arco aórtico, arteria braquiocéfálica, subclavia, tronco celiaco, arteria mesentérica superior, arteria renal, o arteria iliaca común contralateral (11,12).

CATÉTER UMBILICAL VENOSO

Este catéter se emplea en la UCIN para la infusión de medicamentos y líquidos, extracción de muestras sanguíneas para análisis y monitoreo de la presión venosa central (13). Su ruta sigue la vena umbilical, el receso umbilical, cruza la vena porta izquierda, llega al ductus venoso y termina en la vena cava inferior. Una posición adecuada, según la radiografía, es cuando el extremo distal del catéter se localiza en la unión entre la vena cava inferior y la aurícula derecha (unión cavoatrial inferior) o en la porción inferior de la aurícula derecha (8) (Figura 1B). Las malposiciones pueden incluir ubicaciones altas en la vena cava superior, vena yugular interna, arteria pulmonar, e incluso en la aurícula izquierda a través de un foramen oval permeable (14). A veces, el catéter puede formar un bucle en el receso umbilical y retornar hacia la vena umbilical o seguir el camino de alguna rama portal (Figura 1C). Si el catéter permanece en el sistema, puede causar trombosis portal, con síntomas que aparecen tardíamente (13,14).

Dado que las radiografías son producto de superposición de imágenes, se puede solicitar incidencia frontal y lateral (o tangencial) para mejor evaluación de estos catéteres. El catéter umbilical arterial realiza un recorrido en dirección caudal hasta alcanzar la arteria iliaca interna para luego ascender por la aorta abdominal, mientras que el catéter umbilical venoso ingresa por la región umbilical alcanzando la silueta hepática, sin presentar recorrido caudal, y finalmente ubicarse en la topografía de la vena cava inferior (8,11).

CATÉTER VENOSO CENTRAL

En Pediatría se usan los catéteres venosos centrales, catéteres Port y los catéteres venosos central de inserción periférica (PICC). La posición adecuada de un catéter venoso central depende de su vía de ingreso. Si se introduce por las extremidades superiores, su extremo distal debe ubicarse en la vena cava superior o en la unión cavoatrial superior (Figura 2A). Si se introduce por las extremidades inferiores, debe estar en la vena cava inferior (15). Un punto importante a considerar en radiografías es que la unión cavoatrial superior se encuentra a nivel del ángulo traqueobronquial y la carina (16) (Figura 2B). Las malposiciones del extremo distal pueden incluir ubicaciones en la aurícula derecha (Figura 2C) y en venas no centrales como la braquiocéfálica, subclavia, axilar o safena, pudiendo causar lesiones endocárdicas, efusión pleural, neumotórax, flebitis, trombosis e infecciones (8,11).

CATÉTER PULMONAR ARTERIAL (SWAN-GANZ)

Este catéter, que incluye un balón inflable, se usa principalmente para la monitorización hemodinámica en situaciones críticas. Recorre la vena yugular interna, la vena cava superior, la aurícula derecha, el ventrículo derecho y llega a la arteria pulmonar. La posición ideal del extremo distal, según radiografía, es en la arteria pulmonar derecha o izquierda, pudiendo extenderse hasta la porción proximal de una rama lobar. Un aspecto clave es que la punta del catéter nunca debe sobrepasar el hilio pulmonar (8,16) (Figura 2D); de lo contrario, se considera malposición. Una ubicación incorrecta en un segmento arterial distal por periodos prolongados puede causar infarto pulmonar, especialmente si el balón se mantiene inflado. Es crucial estar atento a nuevas radioopacidades en las radiografías de control (8). Otras complicaciones incluyen daños a la válvula tricúspide por bucles intracardiacos (16), pseudoaneurisma de la arteria pulmonar y ruptura.

SONDA NASOGÁSTRICA, OROGÁSTRICA Y NASODUODENAL

Son tubos utilizados para drenaje y administración de medicamentos o nutrición. La posición correcta de las sondas nasogástrica y orogástrica evaluadas mediante radiografía incluye que la sonda baje por la línea media del tórax con el cabo distal ubicado a 10 cm por debajo de la unión gastroesofágica (17). Tomar en cuenta que los agujeros laterales de la sonda deben ubicarse por debajo del diafragma (8) (Figura 3A). Adicionalmente, las sondas nasoduodenales presentan una punta metálica que idealmente debe estar localizada distal al píloro proyectado en la topografía del duodeno (Figura 3B). Entre las complicaciones de malposición se encuentran penetración intravascular, perforación de viscera hueca, atelectasia por ubicación bronquial, y más raros, penetración intracraneal en pacientes post-operados de atresia de coanas o trauma maxilofacial (17).

TUBO ENDOTRAQUEAL

Se usa en niños con distrés respiratorio agudo o para uso en Anestesiología. La correcta posición a evaluar en rayos X, se caracteriza por el cabo distal ubicado en el punto medio entre las cabezas claviculares y la carina (8) (Figuras 3C y 3D).

Hay que tomar en cuenta que el tubo endotraqueal puede desplazarse (+/- 2 cm) con la flexión y extensión del cuello (18, 19).

TUBO DE TRAQUEOSTOMÍA

Son comúnmente usados para pacientes con compromiso respiratorio prolongado. A diferencia del tubo endotraqueal, este no se desplaza con la flexión o extensión del cuello. En las radiografías, la posición correcta está determinada por la parte flexible del tubo la cual debe quedar ubicada en la columna aérea de la tráquea (8) (Figura 3E). Para algunos autores no es necesaria la evaluación radiográfica posterior a la colocación del tubo de traqueostomía ya que no ofrece información adicional a lo que da la evaluación clínica, y sólo se debería solicitar este examen a discreción del tratante en caso de sospecha de complicaciones (20). En un estudio reciente se menciona que hay diferencias significativas entre la distancia del cabo distal del tubo por encima de la carina que muestra la radiografía versus la traqueoscopia directa, siendo más recomendable ésta última ya que las mediciones por radiografía se tienden a sobreestimar (21).

TUBO DE DRENAJE PLEURAL

Son colocados en la región anterosuperior del tórax para drenaje de neumotórax y en la región posterobasal para drenaje de efusión pleural. Al igual que las sondas de alimentación presentan agujeros laterales los cuales junto al extremo distal del tubo deben estar ubicados medial al espacio pleural en las radiografías de tórax; sin embargo, según la literatura la radiografía es un método de estudio menos fiable comparado con la tomografía computarizada para la evaluación de drenajes torácicos (8,22) (Figura 4A, 4B, 4C y 4D).

MARCAPASO CARDIACO

Existen dos tipos de marcapaso cardiaco utilizados en Pediatría: temporales y permanentes, los marcapasos temporales tienen dos guías epicárdicas removibles con típicos nudos a nivel dérmico que son visibles en las radiografías. Los marcapasos permanentes presentan guías que pueden colocarse vía transvenosa con fijación endocárdica o vía epicárdica durante cirugía abierta. El cabo distal es fácilmente evaluable mediante radiografía de tórax y debe estar ubicado en la aurícula derecha, ventrículo derecho o seno coronario (Figura 4E), y tiene una típica apariencia de sacacorcho reconocible por radiografía (8,14).

Conclusión

Es fundamental destacar la importancia de este documento, ya que subraya el rol crítico del radiólogo en la interpretación de radiografías de pacientes con diversos dispositivos médicos. Estos incluyen una amplia gama de catéteres vasculares, tubos de drenaje, traqueales y enterales, así como dispositivos de asistencia ventricular y electrónicos implantables de mayor complejidad (Figura 5). Esta publicación es de gran valor para especialistas clínicos y quirúrgicos que necesiten una referencia práctica y eficiente para la evaluación imagenológica en situaciones de urgencia o emergencia médica. Además, se alienta a la utilización de esta guía para fomentar la investigación sobre la incidencia

de complicaciones debidas a la malposición de estos catéteres y sondas, lo cual es crucial para el desarrollo de estrategias correctivas adecuadas en el ámbito institucional.

Contribuciones de autoría: MSY y CFUC conceptualizaron, diseñaron y condujeron la metodología de investigación del estudio. MSY, MFCG, VCCP y CFUC redactaron, revisaron y aprobaron la versión final del manuscrito.

Financiamiento: Autofinanciado

Conflictos de interés: Los autores declaran no tener conflictos de interés.

REFERENCIAS BIBLIOGRÁFICAS

1. Instituto Nacional de Salud del Niño San Borja (INSNSB). Guía de Procedimientos de Enfermería: Inserción, Mantenimiento y Retiro de Catéter Venoso Central [Internet]. Lima: INSN SB; 2021 [citado el 27 de julio de 2023]. Disponible en: <https://www.insnsb.gob.pe>
2. Aguilar Ronceros LF, Abad Bernardo FC, Chávez Rodríguez MN, La Rosa Solórzano JG, Loayza Escobar KY, et al. Utilización del catéter venoso central de inserción periférica en la Unidad de Cuidados Intensivos Neonatales del Instituto Nacional de Salud Del Niño Breña, 2017-2019. *An Fac Med.* 2022;83(3):223-7. doi: 10.15381/anales.v83i3.22500
3. Galimany Masclans J, Berlanga Olalla R, Pernas Canadell JC. La radiografía de tórax en la unidad de cuidados intensivos. *Imagen Diagn.* 2013;4(1):13-9. doi: 10.1016/j.imadi.2011.12.001
4. Blas Macedo J. Cateterismo venoso central: complicaciones atribuidas al extremo distal del catéter. *Med Crit [Internet].* 2004 [citado el 28 de julio de 2023];18(4):123-6. Disponible en: <https://www.medigraphic.com/cgi-bin/new/resumen.cgi?IDARTICULO=1595>
5. Castro Hernández GO, Figueroa S, Victor G, Leo Méndez M. Experiencia en catéteres venosos centrales y periféricos en el Centro Estatal de Cancerología, Veracruz, México, 2006-2009. *Rev Med UV [Internet].* 2010 [consultado el 27 de julio de 2023]. Disponible en: https://www.uv.mx/rm/num_anteriores/revmedica_vol10_num1/articulos/experiencia.pdf
6. Flores Moreno, M. Factores de riesgo asociados con complicaciones que obligaron al retiro de catéteres venosos centrales de inserción periférica en un hospital pediátrico de tercer nivel. *Bol Med Hosp Infant Mex.* 2017;74(4):289-94. doi: 10.1016/j.bmhmx.2017.03.010
7. Finn D, Kinoshita H, Livingstone V, Dempsey EM. Optimal line and tube placement in very preterm neonates: An audit of practice. *Children (Basel).* 2017;4(11). doi: 10.3390/children4110099
8. Liszewski MC, Daltro P, Lee EY. Back to fundamentals: Radiographic evaluation of thoracic lines and tubes in children. *AJR Am J Roentgenol.* 2019;212(5):988-96. doi: 10.2214/AJR.18.20704
9. Hospital Nacional Docente Madre-Niño "San Bartolomé". Guía de Procedimiento Asistencial Cateterismo Umbilical Venoso Arterial [Internet]. Lima: HONADOMANI SB; 2021 [citado el 27 de julio de 2023]. Disponible en: <http://sieval.sanbartolome.gob.pe/transparencia/Publicacion2021/Direccion/RD%20115%20SB%202021.pdf>
10. Government of Western Australia, Child and Adolescent Health Service. Guideline Central Line Imaging in Neonates: Radiographic Views, and Acceptable Line Positions [Internet]. Perth: CAHS; 2021 [citado el 27 de julio de 2023]. Disponible en: <https://www.cahs.health.wa.gov.au/-/media/HSPs/CAHS/Documents/Health-Professionals/Neonatology-guidelines/Central-Line-Imaging-in-Neonates-Radiographic-Views-and-Acceptable-Line-Positions.pdf>

11. Fuentealba T I, Retamal C A, Ortiz C G, Pérez R M. Evaluación radiológica de catéteres en UCI neonatal. *Rev Chil Pediatr.* 2014;85(6):724–30. doi: 10.4067/s0370-41062014000600011
12. Barrington KJ. Umbilical artery catheters in the newborn: effects of position of the catheter tip. *Cochrane Database Syst Rev.* 2000;(2):CD000505. doi: 10.1002/14651858.CD000505
13. Valdés Vázquez NO, Valdés López A. Colocación y posicionamiento de catéteres umbilicales. *Archivos de Investigación Materno Infantil.* 2020;11(2):66–76. doi: 10.35366/101553
14. Hermansen MC, Hermansen MG. Intravascular catheter complications in the neonatal intensive care unit. *Clin Perinatol.* 2005;32(1):141–56. doi: 10.1016/j.clp.2004.11.005
15. Beluffi G, Perotti G, Sileo C, Fiori P, Figar T, Stronati M. Central venous catheters in premature babies: radiological evaluation, malpositioning and complications. *Pediatr Radiol.* 2012;42(8):1000–8. doi: 10.1007/s00247-012-2391-5
16. Sakthivel MK, Bosemani T, Bacchus L, Pamuklar E. Malpositioned lines and tubes on chest radiograph - A concise pictorial review. *J Clin Imaging Sci.* 2020;10(66):66. doi: 10.25259/JCIS_170_2020
17. Pillai JB, Vegas A, Brister S. Thoracic complications of nasogastric tube: review of safe practice. *Interact Cardiovasc Thorac Surg.* 2005;4(5):429–33. doi: 10.1510/icvts.2005.109488
18. Das SK, Choupoo NS, Haldar R, Lahkar A. Transtracheal ultrasound for verification of endotracheal tube placement: a systematic review and meta-analysis. *Can J Anaesth.* 2015;62(4):413–23. doi: 10.1007/s12630-014-0301-z
19. Goodman LR, Conrardy PA, Laing F, Singer MM. Radiographic evaluation of endotracheal tube position. *AJR Am J Roentgenol.* 1976;127(3):433–4. doi: 10.2214/ajr.127.3.433
20. Tobler WD Jr, Mella JR, Ng J, Selvam A, Burke PA, Agarwal S. Chest X-ray after tracheostomy is not necessary unless clinically indicated. *World J Surg.* 2012;36(2):266–9. doi: /10.1007/s00268-011-1380-4
21. Keane A, Saadi RA, Slonimsky E, Wilson M, May J. Comparison of tracheoscopy and portable chest X-Ray in the evaluation of infant tracheostomy tube position. *Int J Pediatr Otorhinolaryngol.* 2021;141(110566):110566. doi: 10.1016/j.ijporl.2020.110566
22. Lim K-E, Tai S-C, Chan C-Y, Hsu Y-Y, Hsu W-C, Lin B-C, et al. Diagnosis of malpositioned chest tubes after emergency tube thoracostomy: is computed tomography more accurate than chest radiograph? *Clin Imaging.* 2005;29(6):401–5. doi: 10.1016/j.clinimag.2005.06.032

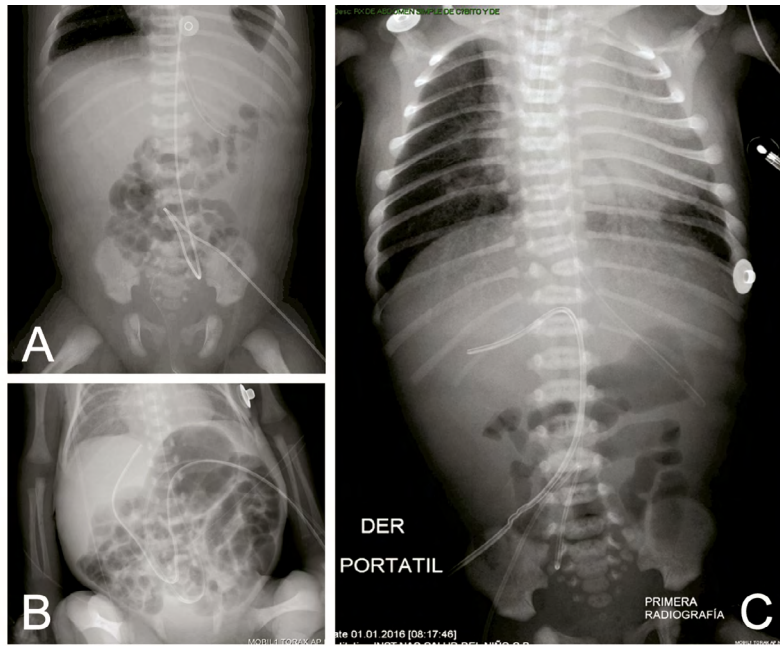


Figura 1. A. Radiografía de abdomen en decúbito de un paciente masculino de 3 meses con hernia diafragmática izquierda. Se observa catéter umbilical arterial correctamente posicionado con cabo distal a nivel de D9. B. Radiografía de abdomen en decúbito de recién nacido prematuro con enterocolitis necrotizante y con catéter venoso umbilical correctamente posicionado a nivel de la unión cavoatrial inferior. C. Radiografía de torax-abdomen anteroposterior: Lactante femenina 1 mes de vida con cardiomegalia y vértebra D10 de morfología en mariposa, presenta catéter umbilical venoso mal posicionado con cabo distal proyectado en la rama derecha de la vena porta, y catéter umbilical arterial mal posicionado con cabo distal a nivel de D4-D5.

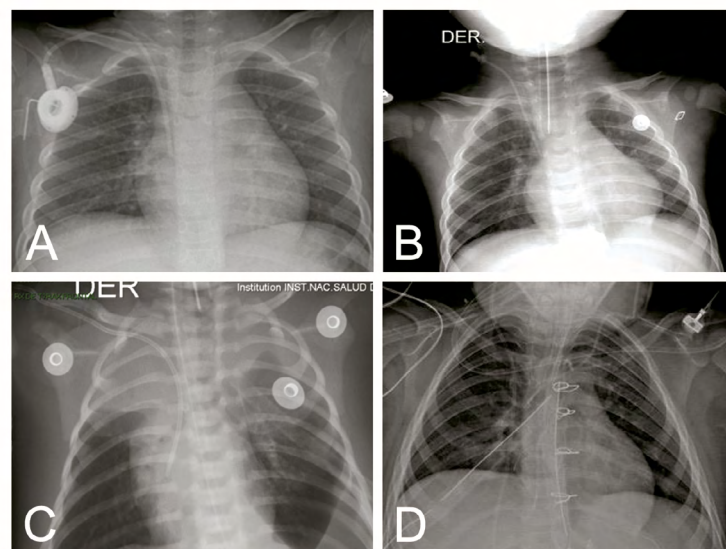


Figura 2. A. Radiografía de torax anteroposterior: Niña de 6 años con antecedente de leucemia linfoblástica aguda en quimioterapia con sospecha de colitis neutropénica. Se observa catéter Port ubicado correctamente a nivel de vena cava superior (flecha blanca). B. Radiografía de tórax anteroposterior de paciente de 10 meses con quemadura grado II y catéter venoso central derecho correctamente ubicado en la unión cavoatrial superior. C. Radiografía de torax anteroposterior: Recién nacido varón de 10 días de vida con derrame pleural izquierdo y atelectasia del lóbulo superior derecho que presenta catéter venoso central derecho mal colocado con cabo distal proyectado en la aurícula derecha. D. Paciente de 5 años post operado de estenosis aórtica con presencia de catéter de Swan Gans con cabo distal ubicado a nivel de la rama izquierda de la arteria pulmonar.

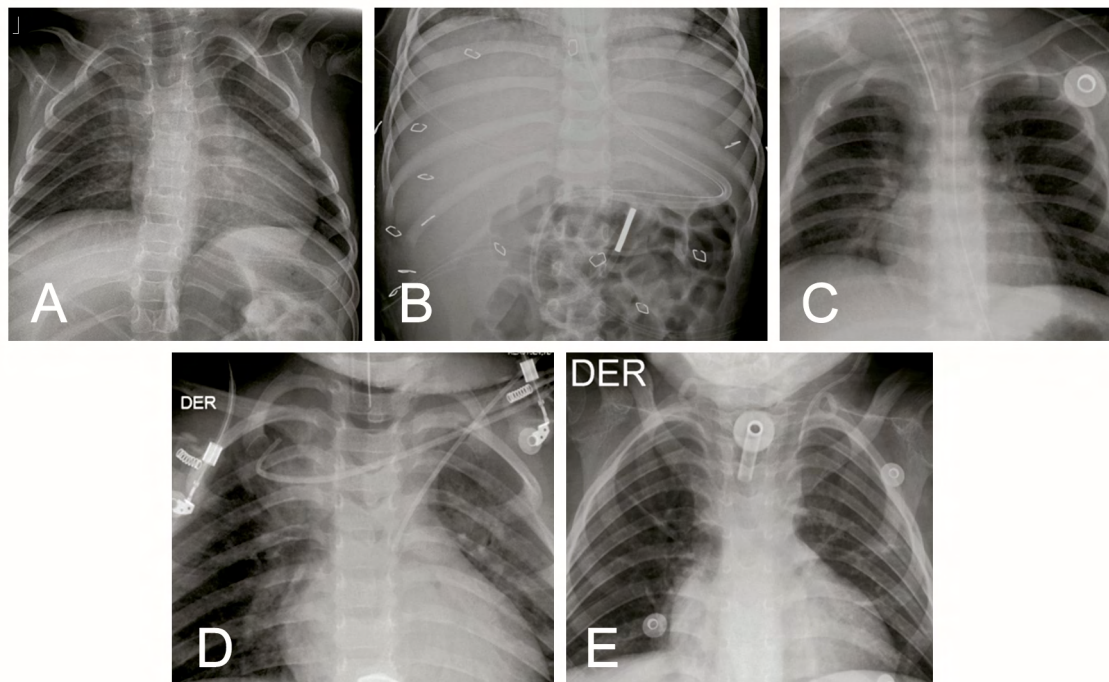


Figura 3. A. Radiografía de tórax anteroposterior de paciente de 21 meses hospitalizado por neumonía y portador de sonda nasogástrica correctamente posicionada con cabo distal en cámara gástrica. B. Radiografía de abdomen en decúbito supino de paciente de 20 meses de vida hospitalizada por quemadura y portadora de sonda nasoduodenal correctamente ubicada en la topografía típica del duodeno y su característico cabo distal de densidad metálica. C. Radiografía de tórax anteroposterior de paciente de 5 semanas de vida con estenosis duodenal y presencia de tubo endotraqueal correctamente ubicado con cabo distal entre cabezas claviculares y la carina. D. Radiografía de torax anteroposterior: Niño de 5 años con diagnóstico de Leucemia Linfoblástica Aguda y portador de tubo endotraqueal mal ubicado por encima de las cabezas claviculares. E. Radiografía de tórax anteroposterior de paciente de 4 años con antecedente de quemadura portador de tubo de traqueostomía correctamente posicionado a nivel de la columna aérea traqueal.

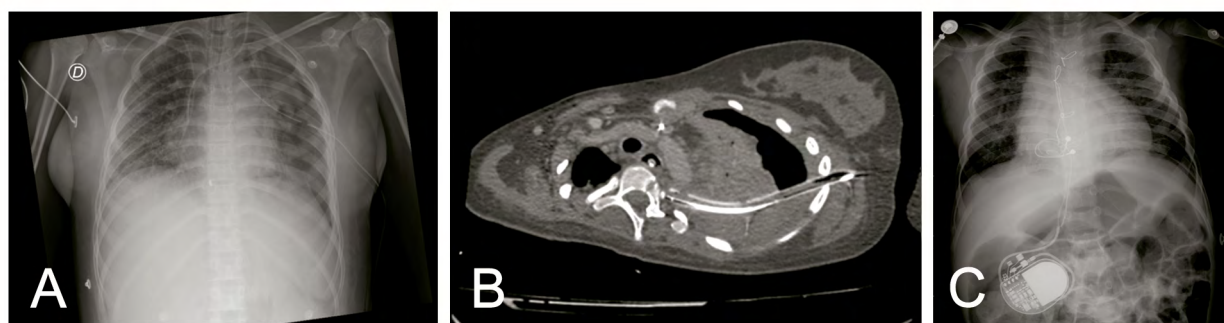


Figura 4. Adolescente de 16 años con Leucemia Linfoblástica aguda con hidroneumotórax. A. Radiografía de tórax anteroposterior que muestra tubo de drenaje pleural con cabo distal en tercio superior del hemitórax izquierdo, orificios laterales del tubo se encuentran medial al espacio pleural. B. Tomografía computarizada de tórax en reconstrucción axial ventana mediastinal con presencia de tubo de drenaje pleural con cabo distal en mala posición proyectado en la región paravertebral izquierda. C. Radiografía de abdomen en decúbito de un paciente de 3 años con doble salida del ventrículo derecho y portador de marcapaso temporal con la apariencia clásica de las guías epicárdicas estimuladoras colocadas por cirugía abierta (por la presencia de clips quirúrgicos de esternotomía) proyectadas en la aurícula derecha.

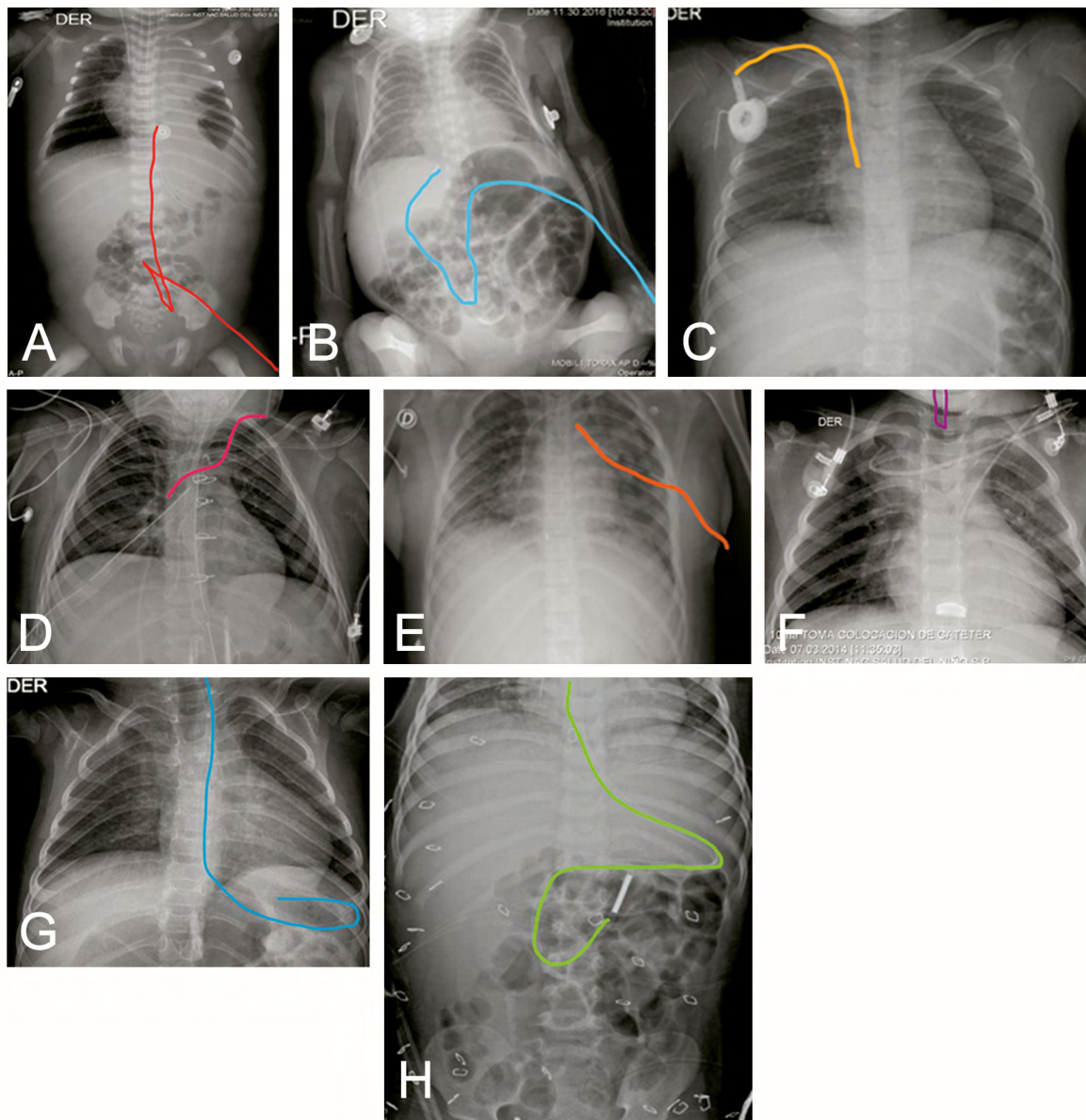


Figura 5. Resumen de la correcta posición de dispositivos médicos. **A.** Catéter umbilical arterial con posición alta normal a nivel D6 a D10 y posición baja normal a nivel de L3 a L5 (trazado rojo muestra el trayecto). **B.** Catéter umbilical venoso con posición normal en unión cavoatrial inferior (trazado celeste muestra el trayecto). **C.** Catéter venoso central, catéter Porth, catéter venoso central de inserción periférica (PICC) presentan posición normal a nivel de la unión cavoatrial superior (trazado amarillo muestra el trayecto de un catéter Porth). **D.** Catéter de Swan-Ganz presenta cabo distal en posición normal proyectado a nivel de la arteria pulmonar izquierda, derecha o proximal a alguna arteria lobar (trazado en rosa muestra el trayecto del catéter proyectado a nivel de la arteria pulmonar izquierda). **E.** Tubo de drenaje pleural con cabo distal y orificios laterales por dentro de la pleura (trazado naranja muestra el trayecto). **F.** Tubo endotraqueal correctamente posicionado con cabo distal entre la carina y cabezas claviculares (trazado morado muestra los contornos del tubo). **G.** Sonda orogástrica se debe ubicar en la cámara gástrica (trazado azul muestra el trayecto de la sonda) **H.** Sonda nasoduodenal, la cual presenta cabo metálico, se debe proyectar en el duodeno (trazado verde muestra el trayecto de la sonda).