

REPORTE DE CASO

Manejo y tratamiento del tumor del seno endodérmico de ovario en adolescente de 14 años: reporte de caso

Mirela A. Mallqui-Mejía¹, María F. Piedra-Hidalgo¹, Otilia Calderón-Villavicencio², Claudia Lazarte-Rantes³, Luis Jacinto de la Cruz-Hilario³

¹Sub Unidad de Atención Integral Especializada de Especialidades Quirúrgicas, Instituto Nacional de Salud del Niño San Borja, Lima, Perú.

²Sub Unidad de Atención Integral Especializada Pediátrica y Sub Especialidades, Instituto Nacional de Salud del Niño San Borja, Lima, Perú.

³Sub Unidad de Soporte al Diagnóstico, Instituto Nacional de Salud del Niño San Borja, Lima, Perú.


Citar como:


Mallqui-Mejía MA, Piedra-Hidalgo MF, Calderón-Villavicencio O, Lazarte-Rantes C, de la Cruz-Hilario LJ. Manejo y tratamiento del tumor del seno endodérmico de ovario en adolescente de 14 años: reporte de caso. *Investig Innov Clin Quir Pediatr.* 2023;1(1):79-82. doi:10.59594/iicqp.2023.v1n1.16


Autor corresponsal:


Mirela A. Mallqui-Mejía
Dirección: Av. Del Parque Norte 1150- Dpto. 206, San Borja, Lima, Perú
Teléfono:+51978796802
Correo electrónico: gineco.mimallqui@gmail.com


ORCID iDs

Mirela A. Mallqui-Mejía
 <https://orcid.org/0000-0001-8824-180X>

María F. Piedra-Hidalgo
 <https://orcid.org/0000-0002-1252-7067>

Otilia Calderón-Villavicencio
 <https://orcid.org/0009-0005-1454-5567>

Claudia Lazarte-Rantes
 <https://orcid.org/0000-0002-4401-1129>

Luis Jacinto De la Cruz-Hilario
 <https://orcid.org/0000-0001-5463-3258>

Recibido : 19/03/2023

Aprobado : 31/05/2023

Publicado : 23/06/2023



Esta es una publicación con licencia de Creative Commons Atribución 4.0 Internacional.

Copyright © 2023, Los autores

RESUMEN

Los tumores malignos en la adolescencia son raros, y suelen ser de origen germinal. En particular, los tumores del seno endodérmico ovárico son excepcionales en esta población. En este reporte de caso, presentamos a una adolescente de 14 años diagnosticada con este tipo de tumor en el ovario derecho en el Servicio de Ginecología del Instituto Nacional de Salud del Niño San Borja, en Lima, Perú. Este caso es el primero de su tipo en la institución y no se han reportado casos similares en nuestro país, lo que resalta su importancia. La paciente presentaba una gran tumoración mixta de 1470 gramos, detectada a través de la resonancia magnética de la pelvis. Los marcadores tumorales permitieron un diagnóstico presuntivo de tumor ovárico probablemente maligno. Por lo tanto, la paciente fue sometida a laparotomía, salpingooforectomía unilateral, biopsia de congelación y estadaje. Posteriormente, la paciente recibió quimioterapia con buenos resultados, y los niveles de alfafetoproteína se normalizaron durante el seguimiento.

Palabras clave: Neoplasias de Células Germinales y Embrionarias; Tumor del Seno Endodérmico; Saco Vitelino; Adolescentes (Fuente: DeSC)

Management and treatment of ovarian endodermal sinus tumor in a 14-year-old adolescent: a case report

ABSTRACT

Malignant tumors in adolescence are rare, and they are usually of germinal origin. Specifically, endodermal sinus tumors of the ovary are exceptional in this population. In this case report, we present a 14-year-old adolescent diagnosed with this type of tumor in her right ovary at the Gynecology Service of the Instituto Nacional de Salud del Niño San Borja, Lima, Peru. This case is the first of its kind in the institution, and no similar cases have been reported in our country, underscoring its significance. The patient had a large mixed tumor of 1470 grams, detected through pelvic magnetic resonance imaging. Tumor markers allowed a presumptive diagnosis of a probably malignant ovarian tumor. As a result, the patient underwent laparotomy, unilateral salpingo-oophorectomy, frozen biopsy, and staging. Subsequently, the patient received chemotherapy with good results, and alpha-fetoprotein levels normalized during follow-up.

Keywords: Neoplasms, Germ Cell and Embryonal; Endodermal Sinus Tumor; Yolk Sac; Adolescents (Source: MeSH)

INTRODUCCIÓN

Los tumores ováricos malignos son poco comunes, pero potencialmente mortales. Entre estos, los tumores de células germinales son los más frecuentes en la adolescencia, y generalmente son de origen benigno (1,2). Sin embargo, de todos los cánceres de ovario, entre el 2-5%

corresponden a tumores de células germinales malignos. De este subconjunto de tumores malignos, el tumor de seno endodérmico destaca como el segundo tumor de células germinales más frecuente (3). Este tipo de tumor aparece con mayor frecuencia en los ovarios o en los testículos, aunque también puede presentarse en el útero, el abdomen, la vagina, el hígado o el cerebro (4). La mayoría de los casos suelen ser unilaterales, caracterizado por masa abdominal de rápido crecimiento, pérdida de peso y dolor (3,4). Es importante mencionar que los riesgos de mayor morbimortalidad se pueden reducir con una detección oportuna del tumor.

Presentamos el caso de una paciente de 14 años que acude por tumoración abdominal mixta. Se trata de uno de los primeros casos reportados de tumor de seno endodérmico en adolescente en Perú. Describimos el caso de la paciente, explicando su presentación clínica, los hallazgos imagenológicos, la histología y el tratamiento aplicado. Hasta la fecha de redacción de este informe, no se han reportado casos similares en nuestro país. Destacamos este caso debido a que la detección y el manejo de estos tumores dependen del tipo específico de tumor y la gravedad de los síntomas; cada caso es único por este motivo. La detección temprana puede facilitar un manejo conservador y pronóstico favorable.

CASO CLÍNICO

Paciente de 14 años procedente de Ancón (Lima, Perú), con Seguro Integral de Salud acude a consulta ambulatoria en el mes de abril por menstruaciones irregulares y tumoración abdominal, asociado a dolor esporádico, y con llenura precoz. Refiere menarquia a los 10 años, régimen catamenial: 4/30, niega dismenorrea, fecha de última menstruación en la primera semana de abril con una duración de 4 días, menstruación anterior hace 40 días.

En el examen clínico se encontró a la paciente despierta, activa, y colabora durante la evaluación. Con respecto a su antropometría, la paciente pesa 46 kilos, mide 1.53 m, tiene índice de masa corporal de 19.6 kg/m² y mamas tanner IV. Al examen abdominal se identificó tumoración abdominopélvica de 20 x 15 cm, poco móvil, y dolorosa a la palpación.

Con respecto a los marcadores tumorales, la alfafetoproteína (AFP) fue de 33735 ng/mL, el carcinoembrionario (CEA) fue de 1.4 ng/dL, la deshidrogenasa láctica (DHL) fue de 269 U/L y la hormona gonadotropina coriónica (BHCG) fue <0.6m IU/mL. La resonancia magnética pélvica informó tumor mixto y probable dependencia ovárica con cápsula entera, compatibles con tumor complejo de ovario (Figura 1).

La paciente fue sometida a laparotomía exploratoria que incluyó anexectomía, salpingooforectomía unilateral, estudio de líquido peritoneal y biopsia por congelación, la cual reveló la presencia de un tumor maligno de ovario. Posteriormente, se procedió con el protocolo de estadiaje. El análisis de anatomía patológica identificó un tumor del saco vitelino o seno endodérmico (Yolk Sac), de dimensiones 17 x 15 x 7 cm y peso de 1470 g, presentando una cápsula íntegra (Figura 2). La histología del tumor reveló la presencia de cuerpos de Schiller-Duval, signo patognomónico en el 50% de los casos de esta clase de tumor (Figura 3 y 4).

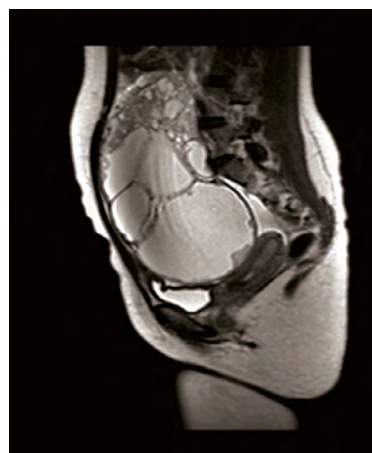


Figura 1. Resonancia Magnética de Pelvis sin contraste : una gran masa quística compleja multilocular pelvi abdominal que impresiona ser de ovario derecho (por gran tamaño tumoral no se puede confirmar dependencia), con medidas de 150 x 91 x 170 mm hiperintensa en T2 y difusión restringida con presencia de septos + polos sólidos en la pared de aspecto nodular de distribución multifocal de hasta 16 x 20 mm + capsula íntegra + efecto de masa de órganos adyacentes + escaso líquido libre en espacio vesicouterino y Douglas. Sin evidencia de adenopatías, ni implantes pélvicos.

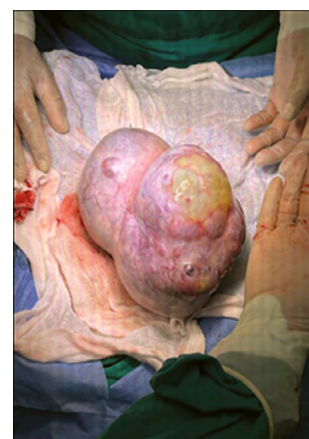

Figura 2. Presentación macroscópica del tumor de ovario derecho con dimensiones 17 x 15 x 7 cm. Con peso de 1450 g.

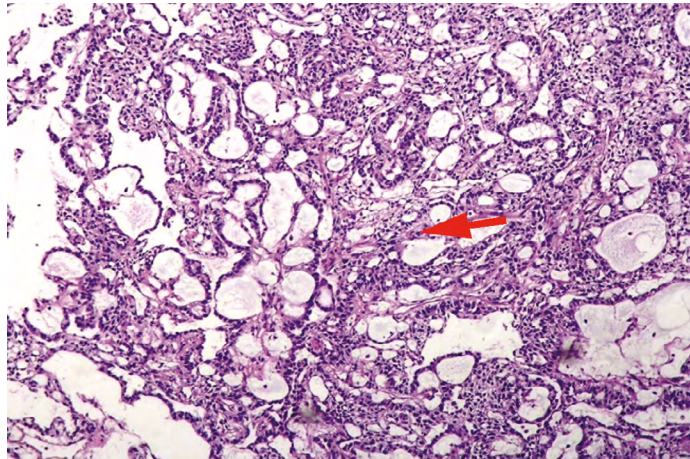


Figura 3. Patrón reticular o microquistico: canales anastomosados y quistes de tamaño variable (macro o microquistes) revestidos por células tumorales primitivas con cantidades variables de citoplasma claro a eosinofílico.

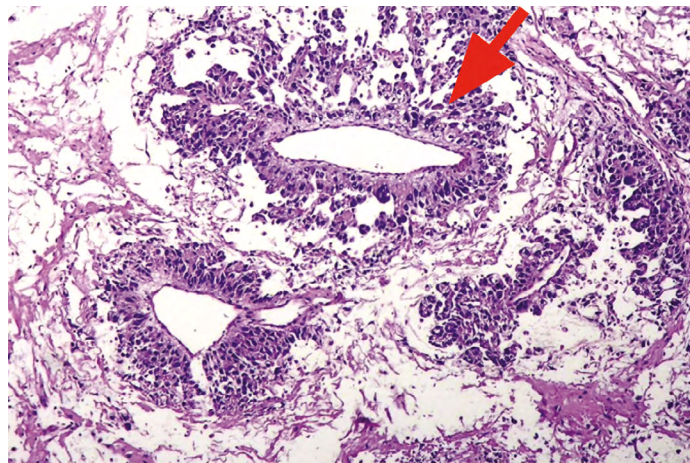


Figura 4. Cuerpos de Schiller-Duval: un solo vaso central, rodeado por varias capas de células tumorales.

La paciente fue sometida a una nueva laparotomía exploratoria y biopsia por congelación, la cual confirmó el diagnóstico inicial de tumor maligno de ovario. Se realizó el protocolo de estadiaje, anexectomía, salpingooforectomía unilateral, estudio de líquido peritoneal, y se llevaron a cabo biopsias adicionales, incluyendo la de anexo contralateral, peritoneo parietal, epiplón y ganglios linfáticos. Los resultados de anatomía patológica evidenciaron un compromiso exclusivo del ovario con cápsula íntegra, y todas las biopsias adicionales se informaron como negativas. Según el informe de anatomía patológica, la tumoración corresponde a un tumor del saco vitelino o seno endodérmico, con las mismas dimensiones y características previamente descritas. El patrón histológico del tumor mostró la presencia de los cuerpos de Schiller-Duval.

No encontramos dificultades durante el manejo del caso de la paciente. Desde que se detectó el caso, se actuó con prontitud para su resolución. La paciente fue tratada con una cirugía conservadora. En el postoperatorio inmediato, la paciente evolucionó favorablemente. Recibió tratamiento complementario con quimioterapia durante tres meses, siguiendo un esquema de bleomicina, etopósido y cisplatino (BEP).

Al concluir el tratamiento, se realizaron controles con marcadores, los cuales mostraron una notable mejoría de la AFP respecto a los valores iniciales, hasta alcanzar valores de negatividad (AFP: 2.38 ng/ml, CEA: 1.4 ng/dl, DHL: 269 U/L, BHCG <0.6 mIU/ml). La paciente lleva un año libre de enfermedad y acude regularmente a sus controles en los servicios de ginecología y oncología. Su madre y su familia han sido un apoyo constante, acompañándola a lo largo de todo el proceso. Además, la paciente ha recibido soporte psicológico.

DISCUSIÓN

Los pacientes con tumores de seno endodérmico enfrentan un alto riesgo de morbilidad y mortalidad. Sin embargo, una detección temprana puede mejorar significativamente el pronóstico. Es crucial concienciar y difundir información sobre estas patologías para que las niñas y adolescentes tengan un control ginecológico antes del inicio de su periodo menstrual.

Es importante considerar la cirugía conservadora en niñas y adolescentes (5). En este caso, se conservó el anexo contralateral. La cirugía inicial es crucial para el manejo del caso. La cirugía conservadora es una estrategia segura y eficaz con una excelente tasa de supervivencia a los cinco años, de aproximadamente el 95 % para los tumores en estadio I7. Es relevante mencionar que la mayoría de los casos tratados a nivel mundial han seguido los tratamientos presentados en este reporte de caso (6,7).

En la actualidad, el pronóstico para estos pacientes ha mejorado, siendo posible obtener remisiones completas después de la cirugía y la quimioterapia. La supervivencia de estas pacientes ha mejorado significativamente con la inclusión del régimen BEP en la terapia (3,8,9) a supervivencia actual es alta, alrededor del 80%(7,10) gracias al perfeccionamiento de las técnicas quirúrgicas y de los esquemas de quimioterapia o radioterapia. Además, la creciente preferencia por la cirugía conservadora ha permitido a las pacientes reintegrarse a la sociedad con el mínimo de secuelas, preservando su fertilidad.

En conclusión el diagnóstico de detección del caso se realizó siguiendo las recomendaciones de la guía de práctica clínica del Servicio de Ginecología del Instituto Nacional de Salud del Niño San Borja (8). Se tuvieron en cuenta, la edad, los hallazgos clínicos, los marcadores tumorales -en especial la AFP, y los estudios de imagen como resonancia magnética que mostraron las características de una masa mixta y los hallazgos de anatomía patológica. En la literatura latinoamericana y específicamente en Perú, se reportan casos de tumores germinales mixtos (10,11), Este reporte representa uno de los primeros casos de este tipo de tumor en una adolescente en Perú.

Contribuciones de autoría: Todos los autores participaron de la recolección de información, análisis, redacción y revisión de la versión final del manuscrito.

Financiamiento: Autofinanciado

Conflictos de interés: Los autores declaran no tener conflictos de interés.

REFERENCIAS BIBLIOGRÁFICAS

1. Brown MF, Hebra A, McGeehin K, Ross AJ 3rd. Ovarian masses in children: a review of 91 cases of malignant and benign masses. *J Pediatr Surg.* 1993;28(7):930-3. doi: 10.1016/0022-3468(93)90700-u
2. Fabbro MA, Costa L, Spata E, Cimaglia ML, Donadio P. Ovarian tumors in children. *Pediatr Med Chir.* 1996;18(2):151-4.
3. Pliskow S. Endodermal sinus tumor of the ovary: review of 10 cases. *South Med J.* 1993;86(2):187-9. doi: 10.1097/00007611-199302000-00009
4. Guillem V, Poveda A. Germ cell tumours of the ovary. *Clin Transl Oncol.* 2007;9(4):237-43. doi: 10.1007/s12094-007-0045-0
5. Zamani N, Rezaei Poor M, Ghasemian Dizajmehr S, Alizadeh S, Modares Gilani M. Fertility sparing surgery in malignant ovarian Germ cell tumor (MOGCT): 15 years experiences. *BMC Womens Health.* 2021;21(1):282. doi: 10.1186/s12905-021-01437-8
6. Benradi L, El Haissofi K, Ammor A, Benmoussa Y, Kamaoui I, Haloui A, et al. Mixed ovarian germ cell tumor in a child: A case report of a rare association. *Ann Med Surg (Lond).* 2021;65:102237. doi: 10.1016/j.amsu.2021.102237
7. Graham R, MacDonald ND, Lockley M, Miller R, Butler J, Murali K, et al. Surgical management and outcomes for stage 1 malignant ovarian germ cell tumours: A UK multicentre retrospective cohort study. *Eur J Obstet Gynecol Reprod Biol.* 2022 Apr;271:138-144. doi: 10.1016/j.ejogrb.2022.02.013
8. Instituto Nacional de Salud del Niño San Borja. Guía de Práctica Clínica Masas Anexiales Benignas en Ginecología Infante Juvenil-GPC-003 [Internet]. Lima: INSN SB; 2016. Disponible en: <https://www.insnsb.gob.pe/guias-de-practica-clinicas/>
9. Pérez-Ortiz V, Reyna-Villasmil E. Tumor maligno mixto de células germinales de ovario. Reporte de caso. *Rev Peru Ginecol Obstet.* 2020;66(1):107-11. doi: 10.31403/rpgo.v66i2241
10. Elgendy A, Mostafa M, Salem MA, Ali A, Khairi A, Shehata S. Surgical resection and outcome of malignant ovarian germ cell tumors in children-a national multicentric study compared to international results. *Pediatr Surg Int.* 2020;36(9):1067-75. doi: 10.1007/s00383-020-04716-x
11. Pérez-Ortiz V, Reyna-Villasmil E. Tumor maligno mixto de células germinales de ovario. Reporte de caso. *Rev Peru Ginecol Obstet.* 2020;66(1):107-11. doi: 10.31403/rpgo.v66i2241