

REPORTE DE CASO

Atrofia muscular espinal tipo 2 en tratamiento con risdiplam en el Instituto Nacional de Salud del Niño-San Borja: un reporte de caso

Peggy Carol Martínez-Esteban¹, Richard Christian Morales Brañes², Juan Víctor Florez Zamora², Cinthya Tatiana Cornejo Gallegos³

¹Sub Unidad de Atención Integral en Especialidades Pediátricas y Sub Especialidades, Instituto Nacional de Salud del Niño San Borja, Lima, Perú

²Instituto Nacional de Ciencias Neurológicas, Lima, Perú

³Universidad Nacional de San Agustín, Arequipa, Perú





Citar como:

Martínez-Esteban PC, Morales Brañes RC, Florez Zamora JV, Cornejo Gallegos CT. Atrofia muscular espinal tipo 2 en tratamiento con risdiplam en el Instituto Nacional de Salud del Niño-San Borja: un reporte de caso. *Investig Innov Clin Quir Pediatr.* 2024;2(2):57-61. doi:10.59594/iicqp.2024.v2n2.103

Autor corresponsal:

Peggy Carol Martínez-Esteban
Dirección: Av. Frutales 647 Dpto 107, La Molina, Lima, Perú
Teléfono: +51946680950
Correo electrónico: peggy.martinez.esteban@gmail.com

ORCID iDs

Peggy Carol Martínez-Esteban
 <https://orcid.org/0000-0002-6887-2599>
Richard Christian Morales Brañes
 <https://orcid.org/0000-0002-6348-8360>
Juan Víctor Florez Zamora
 <https://orcid.org/0009-0003-9296-9926>
Cinthya Tatiana Cornejo Gallegos
 <https://orcid.org/0009-0007-3763-7776>

Recibido : 06/06/2024

Aprobado : 25/07/2024

Publicado : 31/07/2024



Esta es una publicación con licencia de Creative Commons Atribución 4.0 Internacional.

Copyright © 2024, Investigación e Innovación Clínica y Quirúrgica Pediátrica.

RESUMEN

La atrofia muscular espinal (AME) es una enfermedad neuromuscular frecuente en la edad pediátrica caracterizada por la presencia de debilidad muscular progresiva, hipotonía y atrofia muscular simétrica. El tratamiento de la AME en Perú se basa en el uso de los fármacos risdiplam y nusinersen. Presentamos el caso de un niño de siete años con AME tipo 2 en tratamiento con risdiplam. El paciente fue derivado al servicio de cardiología de un centro pediátrico de referencia nacional en Lima, Perú. Se evidenció cuadriparesia, hipotonía, reflejos osteotendinosos, sensibilidad conservada y bipedestación con apoyo. Se inició tratamiento con risdiplam en modalidad de uso compasivo. La respuesta al tratamiento fue favorable, evidenciándose un incremento en los puntajes de las puntuaciones de las escalas de función motora. Además, se observó una mejoría clínica en la calidad y rapidez de los movimientos. Las radiografías de control evidenciaron escoliosis dorsal leve (10° de ángulo de Cobb); mientras que la evaluación de la función pulmonar estuvo conservada (CVF = 85 %). A pesar de su efectividad, el tratamiento con risdiplam es de difícil acceso para los pacientes con AME debido a su alto costo; de ahí la importancia de presentar este caso a la comunidad científica.

Palabras clave: Atrofia Muscular Espinal; Pediatría (Fuente: DeCS)

Spinal muscular atrophy type 2 treated with risdiplam at the Instituto Nacional de Salud del Niño-San Borja: a case report

ABSTRACT

Spinal muscular atrophy (SMA) is a common pediatric neuromuscular disease characterized by progressive muscle weakness, hypotonia, and symmetrical muscle atrophy. In Peru, the treatment of SMA primarily involves the use of the drugs risdiplam and nusinersen. We present the case of a seven-year-old boy with SMA type 2 treated with risdiplam. The patient was referred to the cardiology department of a national pediatric referral center in Lima, Peru. The patient exhibited quadriparesis, hypotonia, preserved osteotendinous reflexes, intact sensory function, and the ability to stand with support. Risdiplam treatment was initiated under compassionate use. The response to treatment was favorable, with improvements in motor function scale scores and noticeable clinical enhancements in movement quality and speed. Follow-up radiographs revealed mild dorsal scoliosis (10° Cobb angle), while pulmonary function was preserved (FVC = 85 %). Despite its efficacy, access to risdiplam remains challenging for SMA patients due to its high cost, highlighting the importance of sharing this case with the scientific community.

Keywords: Muscular Atrophy, Spinal; Pediatrics (Source: MeSH)

INTRODUCCIÓN

La atrofia muscular espinal (AME) es una enfermedad neuromuscular frecuente en edad pediátrica, con una incidencia estimada de 1 en 11000 nacimientos (1). El 95 % de los casos se asocia a un trastorno autosómico recesivo que afecta a las neuronas motoras por una delección o mutación homocigótica en el gen 5q13. Este gen regula la expresión de la proteína SMN1, que asegura la supervivencia de las neuronas del asta anterior de la médula espinal y del tronco cerebral (2).

La AME se caracteriza por la presencia de debilidad muscular progresiva, hipotonía y atrofia muscular simétrica. La severidad es variable, y se relaciona con el número de copias de un gen secundario denominado SMN2, que codifica la misma proteína producida por el gen SMN1 (3). Se han desarrollado terapias dirigidas a modular los niveles de proteína codificada por el gen SMN2 y terapias de reemplazo génico. En el Perú, se dispone de los fármacos risdiplam (Evrysdi®; Roche®) y nusinersen (Spinraza®; Biogen®) que actúan sobre el gen SMN2. La terapia génica se encuentra en proceso de aprobación en el territorio peruano con el fármaco onasemnogene abeparvovec (Zolgensma®; Novartis®). A nivel internacional, estos fármacos ya han sido aprobados por la Administración de Alimentos y Medicamentos de los Estados Unidos (FDA) y la Agencia Europea de Medicamentos (EMA). El risdiplam fue aprobado por la FDA en 2020 para el tratamiento de la AME en pacientes de dos meses de edad en adelante (4). En Perú, risdiplam fue autorizado por la DIGEMID desde julio del 2021.

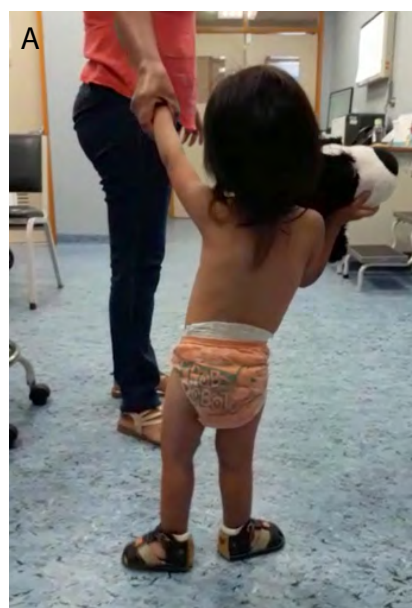
Los ensayos clínicos con risdiplam han demostrado una mejora significativa en la función motora de pacientes con AME tipo 2 y tipo 3 en comparación con los tratados con placebo después de 12 meses de tratamiento. Su administración por vía oral constituye una ventaja que permite continuar el tratamiento de forma ambulatoria (5,6). Presentamos el caso de un niño de siete años con diagnóstico de AME tipo 2 en tratamiento con risdiplam que presentó evolución favorable, para conocimiento de la comunidad médica.

CASO CLÍNICO

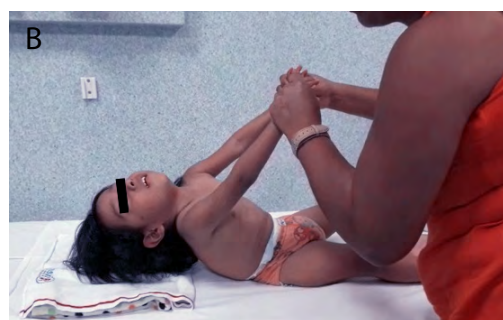
Se presenta el caso de un varón de siete años, natural de Tumbes, nacido de parto eutócico, a término, sin complicaciones. Desde el nacimiento presentó buena succión y llanto fuerte. Logró control de tronco alrededor de los ocho meses, bipedestación a los 13 meses y caminar, con apoyo, a los 15 meses. Debido a que el niño no lograba marcha independiente, fue sometido a estudios en el Hospital Regional de Tumbes, siendo diagnosticado con displasia de cadera, y derivado a terapia. No se evidenció mejoría con la aplicación de las terapias. Por el contrario, se notó acentuación de hipotonía en miembros inferiores. A los dos años, aparecieron temblores en manos, sudoración marcada y dificultad para masticar, con pobre ganancia ponderal. Otro hallazgo relevante fue la observación de un color violáceo en la piel del niño durante los episodios de llanto. Debido a estos síntomas, el paciente fue derivado al Servicio de Cardiología del Instituto Nacional de Salud del Niño de San Borja (INSN-SB). Al ingreso en febrero del 2019, se evidenciaron valores de talla y peso bajos

para la edad. Se descartaron anomalías cardíacas y displasia de cadera, siendo derivado finalmente al Servicio de Neurología. Con dos años y siete meses, fue evaluado por neurología. El paciente se encontraba alerta, interactuaba con su entorno, obedecía órdenes simples y utilizaba lenguaje de acuerdo con la edad. Lograba control cefálico parcial y postura cifótica; además, se incorporaba y mantenía la bipedestación con apoyo. Se evidenció cuadriparesia a gran predominio de región proximal de miembros inferiores. Los reflejos osteotendinosos estaban abolidos, mientras que la sensibilidad se encontraba conservada. Adicionalmente, presentaba hipotonía y caminaba con apoyo (marcha anserina) (figura 1).

Figura 1. Evaluación clínica del paciente antes de iniciar el tratamiento con risdiplam



A. Paciente sostenido sobre ambos pies (bipedestación) con apoyo



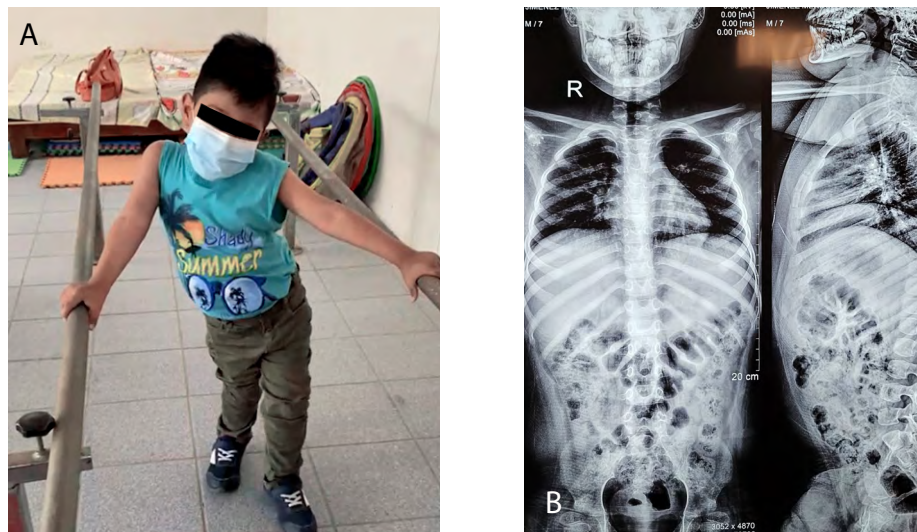
B. Paciente con pobre control cefálico

Los valores de creatina quinasa (CPK) en sangre se encontraron dentro de los parámetros normales (162 U/L). La electromiografía y conducción nerviosa revelaron hallazgos compatibles con compromiso de neurona motora. Posteriormente, el estudio molecular por PCR determinó que el niño presentaba ausencia del exón 7 del gen SMN1,

confirmando el diagnóstico de AME. En los siguientes años, el paciente recibió terapia física, y continuó con evaluaciones por el equipo multidisciplinario del INSN-SB. Sin embargo, el déficit motor incrementó hasta impedirle mantenerse de pie, le provocó dificultades en el control cefálico; a lo que se sumó la acentuación de la cifosis postural.

A los cinco años y ocho meses, se inició tratamiento con risdiplam en modalidad de uso compasivo, a la espera del registro del medicamento en el país. Durante el seguimiento, se observó que la respuesta al tratamiento fue favorable, evidenciándose un incremento en las puntuaciones obtenidas en el Módulo para Extremidades Superiores Revisado para AME (Revised Upper Limb Module for spinal muscular atrophy-RULM) y en la escala de función motora ampliada de Hammersmith (Expanded Hammersmith Functional Motor Scale-HFMSE). La figura 3, muestra la variación de las puntuaciones en la escala HFMSE durante los meses de tratamiento. A los 26 meses, la puntuación aumentó 17 puntos con respecto a la puntuación inicial (figura 3 y tabla 1). Además, se observó una mejoría clínica en la calidad y rapidez de los movimientos. Las radiografías de control evidenciaron escoliosis dorsal leve (10° de ángulo de Cobb) (figura 2) y la evaluación de la función pulmonar conservada (CVF = 85 %)

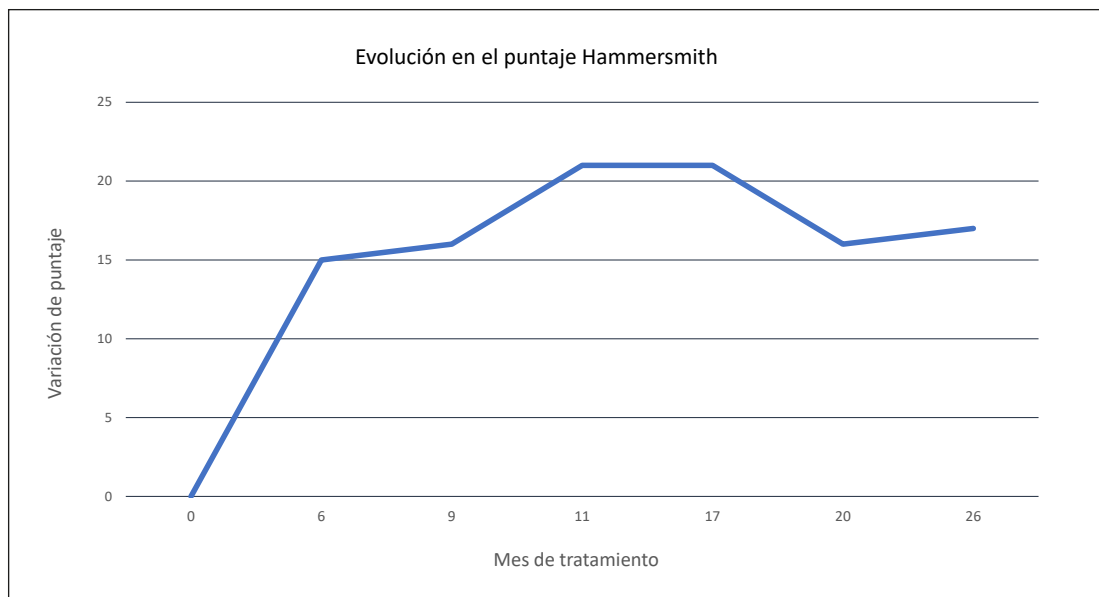
Figura 2. Evaluación clínica del paciente tras iniciar el tratamiento con risdiplam



A. Paciente logra marchar con apoyo.

B. No se evidencia escoliosis en radiografía de columna vertebral.

Figura 3. Evolución de las puntuaciones de la escala de función motora ampliada de Hammersmith



DISCUSIÓN

La AME tipo 2 usualmente inicia síntomas entre los 6 y 18 meses de edad. La presentación se caracteriza por debilidad muscular progresiva a predominio proximal en miembros inferiores, pérdida del tono muscular, disminución de los reflejos osteotendinosos y presencia de movimiento tipo temblor en las manos que corresponden a poli-minioclonus. Los AME tipo 2 se dividen en tipo 2A y 2B, de acuerdo a si logran bipedestación. Algunos AME 2B son capaces de marchar con apoyo, como en el caso presentado. En la evolución pueden desarrollar escoliosis y debilidad de los músculos intercostales, lo que afecta la función pulmonar reduciendo su esperanza de vida (2). En este reporte se presentó el caso de un niño de siete años con diagnóstico de AME tipo 2, en el que no se observó escoliosis ni afectación de la función pulmonar, y fue tratado satisfactoriamente con risdiplam.

La eficacia del risdiplam en pacientes pediátricos con AME tipo 2 y tipo 3 ha sido demostrada en el ensayo clínico aleatorizado doble ciego SUNFISH. En este ensayo, se evidenció que el tratamiento con risdiplam mejora la función motora de los pacientes con AME tipo 2 o tipo 3 en un grado significativamente mayor que el grupo placebo. A los 12 meses de tratamiento, la puntuación de la escala RULM, incrementó en promedio a 1,61 en comparación con 0,02 en el grupo placebo (p ajustado = 0,0469). Además, se ha documentado que el tratamiento con risdiplam mejora la función motora, observándose un incremento significativo en la puntuación total de la Medida de Función Motora (MFM) en una cohorte de pacientes diagnosticados con AME que recibieron risdiplam en comparación con una cohorte de control (diferencia de 3,99 puntos; p < 0,0001), a los 24 meses de tratamiento (5). En nuestro paciente, el puntaje del RULM subió en 7 puntos desde el inicio de tratamiento, habiendo comenzado en 26 puntos y manteniéndose en 33 puntos tras 26 meses de tratamiento.

En el curso natural de la AME tipo 2 y 3, la pérdida de la función motora es continua. Estudios previos de AME en su curso natural han mostrado una disminución en las puntuaciones de la escala HFMSE, por lo que unos de los objetivos del tratamiento es mantener la estabilidad de la función motora (7). El paciente mostró mejoría significativa en las puntuaciones luego de recibir tratamiento (figura 3 y tabla 1).

Tabla 1. Puntuaciones de la escala de función motora ampliada de Hammersmith durante el tratamiento

Variación del puntaje	Mes de tratamiento
0	0
15	6
16	9
21	11
21	17
16	20
17	26

El SUNFISH Working Group evidenció que la cohorte de AME con historia natural presentó disminución en las puntuaciones de la Medida de la Función Motora 32 (MFM32) en un promedio de 3,03 (DE = 3,77) a los 24 meses. Además, las puntuaciones de la escala RULM disminuyeron en un promedio de 0,41 (DE = 2,93) a los 12 meses; mientras que las puntuaciones de la escala HFMSE, en un promedio de 0,54 (IC del 95 % = -1,45 a 0,36) a los 24 meses. Asimismo, los análisis de la eficacia del risdiplam del mismo estudio mostraron mejoras en las puntuaciones totales de las escalas MFM32 y RULM, con estabilización de las puntuaciones de la escala HFMSE después de 24 meses de tratamiento (8). Los avances en el tratamiento actual de la AME han cambiado significativamente su pronóstico. Para los pacientes con AME tipo 1, la forma más letal y de aparición temprana, la enfermedad se ha convertido en una condición con un período de supervivencia más prolongado. En el caso de los pacientes con AME tipo 2, el pronóstico ha mejorado hacia la estabilidad a largo plazo de la función motora. Un factor fundamental, además del número de copias de SMN2, que predice el éxito del tratamiento, es la edad del paciente al inicio de la terapia específica. Las mejoras se presentan principalmente en niños menores de 5 años (8-10).

El caso presentado mostró una buena evolución en las puntuaciones de la escala HFMSE, mejorando significativamente a los 26 meses de empezar el tratamiento con risdiplam. El paciente no presentó eventos adversos. Es importante resaltar que este tipo de tratamiento es de difícil acceso para los pacientes con AME debido a su alto costo. Este paciente inició tratamiento en el INSN-SB en la modalidad de uso compasivo. Actualmente, el Estado Peruano es el encargado de brindar tratamiento al paciente a través del fondo de Enfermedades Raras y Huérfanas, siendo este el primer caso de AME en tratamiento en el Perú. De ahí la importancia de presentarlo a la comunidad científica del país.

Contribución de los autores

Conceptualización: PCME; colección, manejo y curación de datos: PCME, RCMB, JCFZ, CTCG; análisis de datos: PCME, RCMB, JCFZ, CTCG; visualización: PCME, RCMB, JCFZ, CTCG; redacción de la versión original: PCME, RCMB, JCFZ, CTCG; interpretación de resultados: PCME, RCMB, JCFZ, CTCG; redacción y revisión de la versión final: PCME, RCMB, JCFZ, CTCG.

Financiamiento

El presente estudio fue autofinanciado.

Aspectos éticos

Los autores declaran haber obtenido el consentimiento de los padres o apoderados de los pacientes para el uso de las fotografías.

Conflictos de interés

Los autores no tienen ningún conflicto de interés asociado con el material presentado en el manuscrito.

REFERENCIAS BIBLIOGRÁFICAS

1. Nicolau S, Waldrop MA, Connolly AM, Mendell JR. Spinal Muscular Atrophy. *Se-min Pediatr Neurol.* 2021;37:100878. doi: 10.1016/j.spen.2021.100878
2. Birnbaun S, Mozzoni J. Atrofia muscular espinal en tratamiento: reporte de un ca-so. *Frnteras en Medicina.* 2018;13(03):173-5. doi: 10.31954/rfem/201803/0173-0175
3. Ojala KS, Reedich EJ, DiDonato CJ, Meriney SD. In Search of a Cure: The Development of Therapeutics to Alter the Progression of Spinal Muscular Atrophy. *Brain Sci.* 2021;11(2):194. doi: 10.3390/brainsci11020194.
4. Chaytow H, Faller KME, Huang YT, Gillingwater TH. Spinal muscular atrophy: From approved therapies to future therapeutic targets for personalized medicine. *Cell Rep Med.* 2021;2(7):100346. doi: 10.1016/j.xcrm.2021.100346.
5. Dhillon S. Risdiplam: First Approval. *Drugs.* 2020;80(17):1853-8. doi: 10.1007/s40265-020-01410-z.
6. Baranello G, Darras BT, Day JW, Deconinck N, Klein A, Masson R, et al. Risdiplam in Type 1 Spinal Muscular Atrophy. *N Engl J Med.* 2021;384(10):915-23. doi: 10.1056/NEJMoa2009965
7. Kaufmann P, McDermott MP, Darras BT, Finkel RS, Sproule DM, Kang PB, et al. Prospective cohort study of spinal muscular atrophy types 2 and 3. *Neurology.* 2012;79(18):1889-97. doi: 10.1212/WNL.0b013e318271f7e4
8. Mercuri E, Baranello G, Boespflug-Tanguy O, De Waele L, Goemans N, Kirschner J, et al. Risdiplam in types 2 and 3 spinal muscular atrophy: A randomised, placebo-controlled, dose-finding trial followed by 24 months of treatment. *Eur J Neurol.* 2023;30(7):1945-56. doi: 10.1111/ene.15499
9. Dangouloff T, Servais L. Clinical Evidence Supporting Early Treatment Of Patients With Spinal Muscular Atrophy: Current Perspectives. *Ther Clin Risk Manag.* 2019;15:1153-61. doi: 10.2147/TCRM.S172291
10. Mercuri E, Darras BT, Chiriboga CA, Day JW, Campbell C, Connolly AM, et al. Nusinersen versus Sham Control in Later-Onset Spinal Muscular Atrophy. *N Engl J Med.* 2018;378(7):625-35. doi: 10.1056/NEJMoa1710504