

REPORTE DE CASO

Ependimoma mixopapilar del filum terminal en un paciente pubescente: un reporte de caso

Christian Jhampier Muñoz Malca¹, Javier Miranda Chigne²

¹Médico Residente de Tercer Año de Neurocirugía Hospital Belén de Trujillo, Trujillo, Perú

²Neurocirujano del Hospital Belén de Trujillo, Trujillo, Perú

RESUMEN

El ependimoma mixopapilar es una neoplasia benigna de crecimiento lento que representa el 13 % de todos los ependimomas espinales. Se presenta clínicamente con síndromes radicales de larga evolución, y anomalías motoras, sensoriales, urinarias y de la marcha. En este reporte, se describe el caso de una mujer de 14 años de edad, quien presentó un tiempo de enfermedad de seis meses caracterizado por dolor lumbosacro. En el último mes, el dolor irradió a los miembros inferiores. La paciente ingresó al servicio de emergencia del Hospital Belén de Trujillo, Perú, por paraparesia crural, con función motora 3/5 en la Escala de Daniels y retención urinaria. En la resonancia magnética con contraste se observó una lesión compatible con ependimoma a nivel lumbar, por lo que se realizó una laminectomía más resección total de la lesión, a fin de evitar la recurrencia local y la diseminación del líquido cefalorraquídeo. Hasta el último seguimiento postoperatorio, la paciente presentó buena evolución funcional. En el presente caso, se logró la resección completa y en bloque del tumor. Se espera que la experiencia clínica presentada pueda ser replicada en otros casos pediátricos de ependimoma mixopapilar para mejorar la calidad de vida de los pacientes.

Palabras clave: Ependimoma; Cauda Equina, Adolescente (Fuente: DeCS)

Citar como:


Muñoz Malca CJ, Miranda Chigne J. Ependimoma mixopapilar del filum terminal en un paciente pubescente: un reporte de caso. *Investig Innov Clin Quir Pediatr.* 2024;2(1):53-6. doi:10.59594/iicqp.2024.v2n1.102

Autor corresponsal:

Christian Jhampier Muñoz Malca
Dirección: Isabel de Bobadilla 965
El Recreo, Trujillo, Perú
Teléfono: +51975908452
Correo electrónico:
crimuna23@gmail.com

ORCID iDs

Christian Jhampier Muñoz Malca
 <https://orcid.org/0009-0007-9117-1508>

Javier Miranda Chigne
 <https://orcid.org/0009-0003-4932-4831>

Recibido : 14/05/2024

Aprobado : 09/07/2024

Publicado : 31/07/2024



Esta es una publicación con licencia de Creative Commons Atribución 4.0 Internacional.

Copyright © 2024, Investigación e Innovación Clínica y Quirúrgica Pediátrica.

Myxopapillary ependymoma of the filum terminale in a pubescent patient: a case report

ABSTRACT

Myxopapillary ependymoma is a slow-growing benign neoplasm that accounts for 13 % of all spinal ependymomas. Clinically, it often presents with long-developing radicular syndromes and motor, sensory, urinary, and gait abnormalities. This report describes the case of a 14-year-old female who experienced a six-month history of lumbosacral pain, which radiated to the lower limbs during the last month. She was admitted to the emergency department at Hospital Belén de Trujillo, Peru, with crural paraparesis, motor function graded as 3/5 on the Daniels Scale, and urinary retention. Magnetic resonance imaging with contrast revealed a lumbar lesion consistent with ependymoma. Consequently, a laminectomy and total resection of the lesion were performed to prevent local recurrence and cerebrospinal fluid dissemination. At the most recent postoperative follow-up, the patient demonstrated good functional recovery. In this case, complete en bloc resection of the tumor was achieved. The hope is that this clinical experience can be replicated in other pediatric cases of myxopapillary ependymoma to improve patient quality of life.

Keywords: Ependymoma; Cauda Equina; Adolescent (Source: MeSH)

INTRODUCCIÓN

El ependimoma mixopapilar es una neoplasia glial caracterizada por la disposición radial de células tumorales fusiformes o epitelioides alrededor de los vasos sanguíneos, con cambios mixoides perivasculares y formación de microquistes (1). De acuerdo a la clasificación de la Organización Mundial de la Salud, el ependimoma mixopapilar representa un tumor ependimario grado II (1). Es el tumor más común del cono medular, representando casi el 13 % de todos los ependimomas. Surgen casi exclusivamente del cono medular, además del filum terminal (1,2). Aunque este

tumor se sitúa principalmente en la columna lumbar, justo debajo del cono medular, también puede extenderse a la columna torácica y al sacro (3). Algunos de estos tumores pueden volverse agresivos a pesar de su histopatología, pudiendo ocasionar metástasis a lo largo del eje neural a ubicaciones craneales y espinales distantes (4). En Estados Unidos y Europa, la incidencia puede variar entre el 0,6 a 1 caso por millón de personas por año (1) con una relación hombre-mujer de 2 a 1.

Con respecto a las características clínicas, el dolor lumbar a menudo crónico, es una manifestación casi constante y puede acompañarse de radiculopatía, déficits sensoriales y motores, e impotencia o incontinencia urinaria y fecal (1-3). Dado que los ependimomas mixopapilares del filum terminal presentan una baja incidencia de presentación en población pediátrica a nivel nacional y mundial, resulta oportuno reportar este caso para conocimiento de la comunidad clínica encargada del manejo de este tipo de tumores. El presente reporte describe el caso de una paciente pubescente con ependimoma mixopapilar del filum terminal y realiza una revisión de la literatura existente en cuanto a la forma de presentación clínica, los estudios de imagen requeridos para el diagnóstico, la técnica quirúrgica de elección para el tratamiento y pronóstico de este tumor.

CASO CLÍNICO

Se presenta el caso de una mujer de 14 años de edad, quien presentó un tiempo de enfermedad de seis meses caracterizado por dolor lumbosacro, para el cual le indicaron analgésicos de venta libre, alcanzando mejoría casi total de los síntomas. Un mes antes de presentarse al nosocomio, no se observó alivio del dolor a pesar de la medicación añadiéndose además dolor en los miembros inferiores. En la última semana, la sintomatología descrita se exacerbó, presentando dificultad para la deambulación. El día de su ingreso a la emergencia del Hospital Belén de Trujillo, la mujer presentó retención urinaria. Al examen físico, la paciente se encontraba lúcida, orientada en tiempo, espacio y persona, con paraparesia crural, con función motora de 3/5 en la Escala de Daniels y presencia de globo vesical. Se indicó resonancia magnética de columna lumbosacra con contraste, la cual evidenció lesión hipointensa intradural extramedular en la secuencia T2 a nivel de las vértebras L3 y L4, compatible con ependimoma del filum terminal (figura 1), por lo que se procedió a programar una intervención quirúrgica. Se realizó una laminectomía L3-L4 bajo anestesia general en decúbito ventral, con rollos en tórax y caderas. La incisión fue marcada en la línea media, en base a las imágenes de radioscopia.

Inicialmente, se realizó una incisión lineal de aproximadamente 10 cm en piel y tejido celular subcutáneo, seguida de una disección subperiosteal hasta exponer las apófisis espinosas, láminas y carillas articulares. Luego de separar el tumor de las raíces y de coagular y cortar el filum terminal, se realizó una laminectomía hasta el borde medial de carillas articulares de los niveles L3 y L4, más apertura dural. El tumor fue resecado en bloque, lográndose la resección total de la lesión. La masa tuvo una forma cilíndrica con dimensiones de 2,00 cm de largo por 1,30 cm de ancho (figura 2). La pieza quirúrgica en

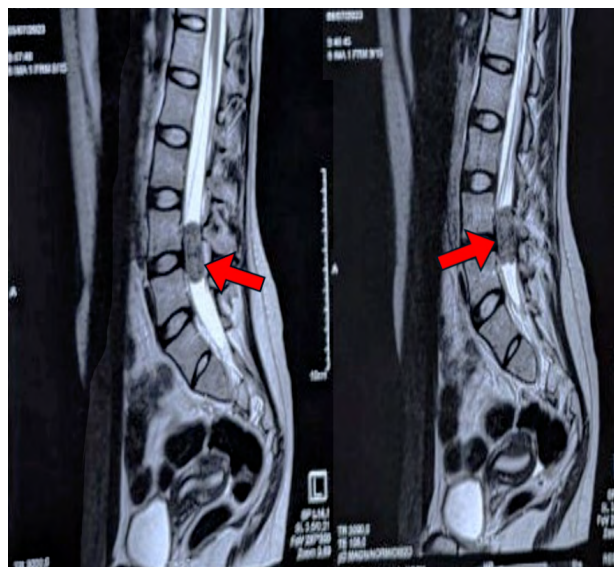


Figura 1. Imagen por resonancia magnética nuclear de la columna lumbar obtenida antes de la intervención quirúrgica. La flecha de color rojo indica la lesión intradural extramedular a nivel de L3-L4

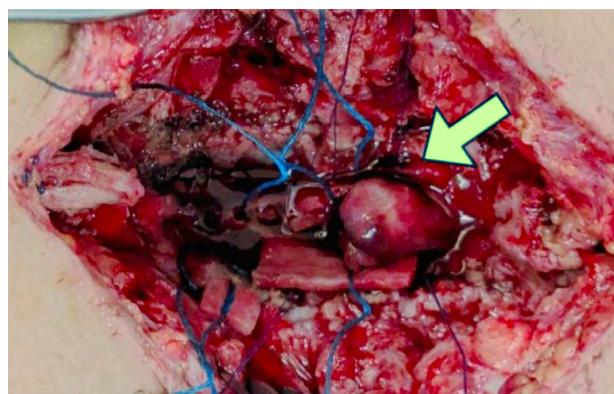


Figura 2. Apertura dural, y exposición del tumor. La flecha de color verde indica la ubicación del tumor

su totalidad fue enviada a patología para el análisis respectivo (figura 3).

En el postquirúrgico, la paciente presentó evolución favorable con respecto a los síntomas presentados previamente. La fuerza motora mejoró de 3/5 a 4/5 en la Escala de Daniels. La sonda Foley fue retirada a los 7 días de la intervención. El informe de anatomía patológica indicó que la pieza extraída correspondía a un ependimoma mixopapilar. De acuerdo a la resonancia magnética postquirúrgica, no se evidenció tumor residual (figura 4). La paciente fue dada de alta al octavo día de la cirugía. Durante este periodo, se realizaron estudios de resonancia magnética con contraste de columna vertebral cervical y torácica, así como resonancia magnética cerebral, donde no se evidenció lesión alguna. Hasta el último seguimiento postoperatorio, la paciente presentó buena evolución funcional durante el seguimiento por neurocirugía y oncología clínica.

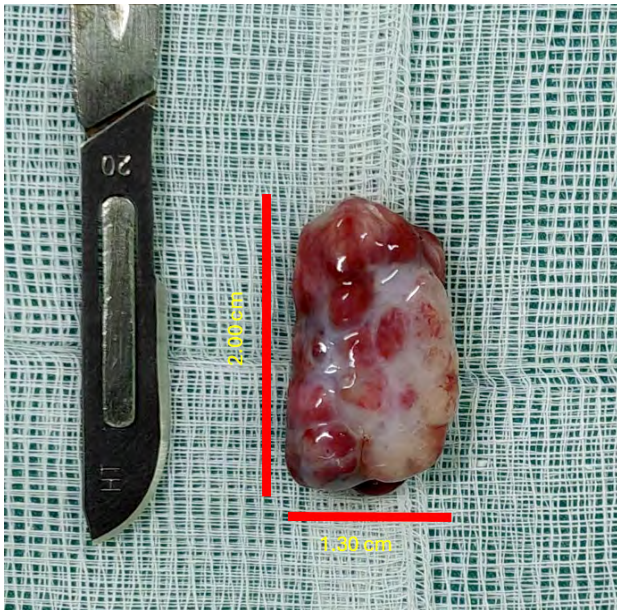


Figura 3. Tumor extraído durante la intervención quirúrgica. Al lado izquierdo se observa una hoja de bisturí número 20 para comparación

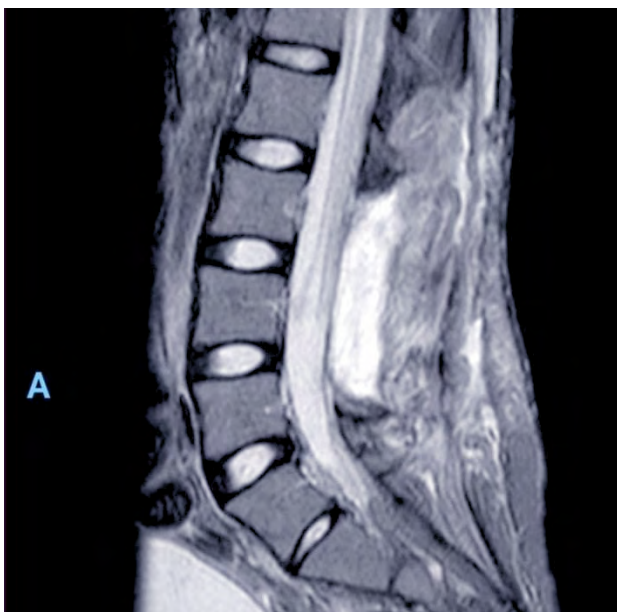


Figura 4. Imagen por resonancia magnética obtenida después de la cirugía

DISCUSIÓN

El ependimoma mixopapilar es un tumor que frecuentemente afecta el filum terminal y la cauda equina. Fue descrito por primera vez como un subtipo de ependimoma por Kernohan (5) en 1926. Surge de la glía ependimaria del filum terminal y hasta la fecha, no se han identificado factores de riesgo específicos para su desarrollo (6). La resonancia magnética es la modalidad de imagen eficaz para el diagnóstico del

ependimoma mixopapilar debido al contraste superior de los tejidos blandos. Esta técnica es útil para identificar la extensión del tumor y su relación con las estructuras intraespinales. También permite la visualización de la cola de caballo tanto por encima como por debajo del tumor e identificar metástasis en gota en el espacio subaracnoideo. Esta información es esencial en la planificación quirúrgica preoperatoria. A pesar de que los hallazgos de la resonancia magnética en los ependimomas mixopapilares son inespecíficos, la técnica es de vital importancia para guiar el diagnóstico (6,7).

La clasificación original de los ependimomas mixopapilares se basa en la ubicación del tumor y su correlación con la extensión de la resección. Los tumores intradurales extramedulares que incorporan solo el filum terminal se clasifican como tipo IA. En estos casos, la resección total macroscópica se puede lograr fácilmente. El tipo IB incluye tumores del cono extramedular que involucran las raíces nerviosas lumbares y el filum terminal, siendo los ependimomas mixopapilares más difíciles de manejar quirúrgicamente. El tipo II representa los ependimomas mixopapilares intramedulares que afectan el cono y el filum terminal y que pueden ser tratados mediante resección total macroscópica. El tipo III abarca los ependimomas mixopapilares intramedulares que involucran la médula espinal inferior, el cono medular y el filum, causando el agrandamiento de la médula lumbar superior. El tipo IV A incluye ependimomas mixopapilares sólidos o quísticos que afectan la médula espinal inferior; mientras que el tipo IV B, representa una afectación completa del cono medular. En este último tipo, los ependimomas mixopapilares poseen un componente quístico y signos de hidromielia/siringomielia en el sitio del tumor, pudiendo lograrse una resección macroscópica total o subtotal. Los tumores ubicados fuera de la médula lumbar, pero aún dentro del canal vertebral a lo largo de la columna torácica o cervical, representan ependimomas mixopapilares tipo V A; mientras que los ubicados fuera del canal vertebral incluyen los ependimomas mixopapilares tipo V B que pueden localizarse en regiones intracraneales o sacro-coccígeas (8).

El tratamiento recomendado para pacientes con ependimoma mixopapilar es la resección total macroscópica. Generalmente, los pacientes sometidos a resección subtotal reciben radioterapia (9). Tanto la técnica microquirúrgica como la monitorización de la médula espinal son fundamentales para lograr la eliminación total del tumor y mejorar la recuperación neurológica. La resección completa sin ruptura capsular (resección marginal en bloque) puede ser curativa y, a menudo, se logra resecando el filum por encima y por debajo de la masa (8,9). Sin embargo, dependiendo del tamaño, la forma y la relación anatómica del tumor con los nervios de la cauda equina o la médula espinal, esta técnica puede resultar técnicamente compleja de realizar. Sin embargo, la morbilidad quirúrgica en manos experimentadas es baja y hay buenas posibilidades de mejoras clínicas postoperatorias. La supervivencia a diez años oscila entre el 92 % y el 100 % (8,9).

A pesar de que los ependimomas mixopapilares se clasifican como tumores benignos, la diseminación y la recurrencia local plantean un desafío importante en su tratamiento clínico. En la literatura, se describe que la diseminación y el fracaso del tratamiento a distancia ocurren en aproximadamente el 30 %

de los casos. Las tasas de recurrencia se estiman en alrededor del 15 % después de la resección total macroscópica y del 30 % después de la resección subtotal (6,8,9). Hasta un tercio de pacientes adultos pueden presentar metástasis al momento del diagnóstico, por lo que se recomienda una resonancia magnética total de la columna y de la cabeza en el estudio inicial. Para prevenir la recurrencia local y la diseminación del líquido cefalorraquídeo se recomienda la aplicación de radioterapia cuando se realiza una resección parcial, debido a la rotura de la cápsula tumoral durante la cirugía (8,9). En el presente caso se pudo llevar a cabo la resección completa y en bloque de la lesión. Se espera que la experiencia clínica presentada pueda ser replicada en otros casos pediátricos de ependimoma mixopapilar para mejorar la calidad de vida de los pacientes con este tipo de tumor.

Contribución de los autores

Conceptualización: JM, CM; colección, manejo y curación de datos: JM, CM; análisis de datos: JM, CM; visualización: JM, CM; redacción de la versión original: JM, CM; redacción y revisión de la versión final: JM, CM.

Financiamiento

El presente estudio fue autofinanciado.

Aspectos éticos

El estudio está basado en los principios éticos fundamentales de acuerdo a la declaración de Helsinki, como es la no maleficencia y la confidencialidad. La información recolectada fue absolutamente confidencial y exclusivamente para el estudio. Se contó con la autorización de revisión de datos de la historia clínica y consentimientos.

Conflictos de interés

Los autores no tienen ningún conflicto de interés asociado con el material presentado en el manuscrito.

7. Wippold FJ 2nd, Smirniotopoulos JG, Moran CJ, Suojanen JN, Vollmer DG. MR imaging of myxopapillary ependymoma: findings and value to determine extent of tumor and its relation to intraspinal structures. *AJR Am J Roentgenol.* 1995;165(5):1263-7. doi: 10.2214/ajr.165.5.7572515
8. Omerhodzic I, Pojskic M, Arnautovic K. Myxopapillary Ependymomas. En: Arnautovic K, Ziya G, editores. *Spinal Cord Tumors.* Springer Cham; 2019. p. 273-300.
9. Klekamp J. Spinal ependymomas. Part 2: Ependymomas of the filum terminale. *Neurosurg Focus.* 2015;39(2):E7. doi: 10.3171/2015.5.FOCUS151511

REFERENCIAS BIBLIOGRÁFICAS

1. Boop SH, Shimony N, Boop FA. Review and update on pediatric ependymoma. *Childs Nerv Syst.* 2023;39(10):2667-73. doi: 10.1007/s00381-023-06091-z
2. Celli P, Cervoni L, Cantore G. Ependymoma of the filum terminale: treatment and prognostic factors in a series of 28 cases. *Acta Neurochir (Wien).* 1993;124(2-4):99-103. doi: 10.1007/BF01401130
3. Klekamp J, Samii M. *Surgery of Spinal Tumors.* Nueva York: Springer; 2007. 526 p.
4. Liu T, Yang C, Deng X, Li A, Xin Y, Yang J, Xu Y. Clinical characteristics and surgical outcomes of spinal myxopapillary ependymomas. *Neurosurg Rev.* 2020;43(5):1351-6. doi: 10.1007/s10143-019-01150-z
5. Kernohan JW. Primary tumors of the spinal cord and intradural filum terminale. En: Pen-field W, editor. *Cytology and cellular pathology of the nervous system.* Vol. 3. New York: Paul B Hoeber; 1932.
6. Koeller KK, Rosenblum RS, Morrison AL. Neoplasms of the spinal cord and filum terminale: radiologic-pathologic correlation. *Radiographics.* 2000;20(6):1721-49. doi: 10.1148/radiographics.20.6.g00nv151721